ÜBER DIE ENTWICKLUNG DER KLITORIS BEIM KANINCHEN

INAUGURAL-DISSERTATION

ZUR

ERLANGUNG DER DOKTORWÜRDE

DER

NATURWISSENSCHAFTLICHEN FAKULTÄT

DER

VEREINIGTEN FRIEDRICHS-UNIVERSITÄT HALLE-WITTENBERG

VORGELEGT VON

WERNER BADEN

AUS NEUENKIRCHEN I. L.

HALLE A. S. 1926

VERLAGSBUCHHANDLUNG JULIUS SPRINGER IN BERLIN. 1927

Referent:
Prof. Dr. Ulrich Gerhardt
Direktor des Anatom.-Physiol. Instituts der Haustiere

Korreferent:
Prof. Dr. Valentin Haecker
Direktor des Zoologischen Instituts der Universität Halle

R. UNIV.
BIBLIOTHEEK
LEIDEN

(Sonderdruck aus Zeitschrift für Anatomie, Abt. I, Bd. 84, Heft 3/4)

MEINEN LIEBEN ELTERN

Inhalt.

I. Einleitung, Historisches (S. 335).
II. Eigene Untersuchungen (S. 336).
A. Die äußeren Genitalien des erwachsenen Weibchens (S. 336).
B. Eigene Beobachtungen über die Entwicklung der Klitoris des Kaninchens (S. 339).
Stadium I, 12 Tage alte Embryonen (S. 340).
Stadium II, 13tägige Embryonen (S. 341).
Stadium III, 14. Tag (S. 342).
Stadium IV, 15tägige Individuen (S. 344).
Stadium V, 16. Tag (S. 346).
Stadium VI, 17tägige Embryonen (S. 349).
Stadium VII, 18 Tage alt (S. 351).
Stadium VIII, 19 Tage post coitum (S. 353).
Stadium IX, 20tägige Embryonen (S. 355).
Stadium X, 21 Tage alt (S. 358).
Stadium XI, 22tägige Embryonen (S. 358).
Stadium XII, 23 Tage post coitum (S. 360).
Stadium XIII, 24. Tag (S. 363).
Stadium XIV, 25tägige Embryonen (S. 365).
Stadium XV, 26. Tag (S. 367).
Stadium XVI, 27. Tag (S. 367).
Stadium XVII, 28tägige Embryonen (S. 368).
Stadium XVIII, 2 und 5tägige Junge (S. 369).
C. Zusammenfassung der Ergebnisse (S. 372).
1. Die Ekto-Entodermverbindung (S. 372).
2. Schwanzdarm, Kloake und Kloakenmembran (S. 372).
3. Kloakenhöcker, Kloakenplatte, fortschreitende Teilung der Kloake in Sinus urogenitalis und Rectum (S. 374).
4. Genitoperinealhöcker, Gliederung der Kloakenplatte (S. 375).
5. Genitalhöcker, Urogenitalplatte und Sinus urogenitalis (S. 376).
6. Lamina perineophallica, Regio perineophallica oder Perineum (S. 379).
7. Schafthaut, Praeputium und dem Frenulum homologe Bildung (S. 381).
8. Vagina, Vestibulum und Urethra (S. 384).
9. Die Schwellkörper (S. 385).
10. Muskulatur, Drüsen und Nerven (S. 388).
11. Die Genitalwülste (S. 389).
III. Besonderheiten der Entwicklung der äußeren Genitalien bei weiblichen Kaninchen im Gegensatz zu anderen Säugern (S. 390).
1. Die Entwicklung des Kloakenhöckers und Teilung der Kloake (S. 390).
2. Differenzierung der Kloakenplatte (S. 391).
3. Sinusöffnung und Veränderungen der Urogenitalplatte (S. 392).
4. Schicksal der Urogenitalplatte (S. 397).
5. Schafthaut und Praeputium (S. 400).

6. Vestibulum urethrae und Vagina (S. 403).
7. Die Schamspalte mit den Labia minora (S. 405).
8. Die Bildung des Dammes (S. 407).
9. Die Genitalwülste (S. 408).
IV. Ergebnisse der Arbeit (S. 411).
Literaturverzeichnis (S. 412).
Abkürzungen (S. 412).

I. Einleitung.

In letzter Zeit ist die Entwicklung der äußeren Genitalien bei den verschiedensten Säugern eingehend untersucht und dargestellt worden. Durch die große Anzahl dieser Arbeiten ist die althergebrachte Lehre von der Entwicklung dieser Organe teils ergänzt, in vielen wesentlichen Punkten aber auch widerlegt und als falsch erkannt worden. Zugleich sind über entscheidende Fragen bei diesen Vorgängen von den einzelnen Autoren entgegengesetzte Meinungen vertreten und durchaus verschiedene Lehren aufgestellt worden, während über manche andere wichtige Vorgänge immer noch ein gewisses Dunkel herrscht. Diese Tatsache läßt *Gerhardt* seine Abhandlung „Über den gegenwärtigen Stand der Kenntnisse von Kopulationsorganen der Wirbeltiere, insbesondere der Amnioten", mit folgender Erkenntnis schließen: „So kann die Lehre von den Begattungsorganen der Wirbeltiere und speziell der Amnioten noch lange nicht als abgeschlossen betrachtet werden; tieferes Eindringen in die morphologische Struktur, genauere Kenntnis der Entwicklungsgeschichte, studiert an möglichst vielen Individuen möglichst vieler Arten, zugleich mit nach Möglichkeit genauer biologischer Beobachtung, werden uns aber hoffentlich auch hier in Zukunft ein gutes Stück weiter bringen [[19]) S. 385]. Diese Überzeugung hat nach fast weiteren 20 Jahren meinen verehrten Lehrer noch jetzt veranlaßt, mir das Thema zu der vorliegenden Arbeit zu geben.

Mir soll es eine erhebende Freude sein, wenn es mir mit den nachstehenden Ausführungen gelungen ist, einen Bruchteil zur Klärung der umstrittenen Fragen beizutragen. Ich darf meine Arbeit jedoch nicht beginnen, bevor ich einem dringenden Bedürfnis nachgebe und an dieser Stelle meinem hochverehrten Lehrer, Herrn Prof. *Gerhardt*, für alle seine Anregungen und für seine stets in freundlichster Weise erteilte Unterstützung tiefgefühlten Dank ausspreche.

Weiter bin ich Herrn *Dr. Wulfsberg*, als Assistent an unserem Institut, für seine liebenswürdige Hilfsbereitschaft zu stetem Dank verpflichtet, und ich danke zuletzt auch Fräulein *Schönberg* in ihrer Eigenschaft als Universitätszeichnerin bestens für die Mühe, die sie sich mit den so wohlgelungenen Zeichnungen gemacht hat.

Bei dem Studium der Anlage und Entwicklung von Ekto-Entodermverbindung, Kloakenmembran und Kloakenhöcker sind neben einigen älteren Autoren vor allem die Arbeiten aus der *Fleischmann*schen Schule, besonders die Abhandlung von *Dimpfl*, dann die jüngsten Ausführungen von *Henneberg*, *Disse* und *Krasa* eingehend herangezogen, und es ist weiter möglichst alle Literatur über die Entwicklung dieser Stadien speziell beim Kaninchen berücksichtigt, wie die Angaben von *Kölliker*, *Andersson*, *Strahl* und eine ältere Arbeit von *Egli* aus der Universität Basel.

Bei der Anatomie der Genitalien des erwachsenen Kaninchens wurden vor allem die Beschreibungen des Kaninchens von *Krause* und *Gerhardt* benutzt, neben den Angaben über die Geschlechtsorgane im allgemeinen von *Schmaltz*.

Unsere eigenen Untersuchungsergebnisse veranlaßten uns schließlich noch zu Vergleichen mit den neuesten Forschungen der übrigen Schüler von *Fleischmann* außer denen der oben angeführten Autoren.

II. Eigene Untersuchungen.

A. Die äußeren Genitalien des erwachsenen Weibchens.

Bei dem ausgewachsenen weiblichen Kaninchen ist die Vulva nur durch einen sehr kurzen Damm von der Afteröffnung getrennt. Sie wird von den beiden wulstigen Schamlippen gebildet, den Labia vulvae, die in den beiden Schamwinkeln, Commissurae vulvae, zusammenstoßen und zwischen sich die Rima pudendi oder Schamspalte einschließen. Der ventrale Schamwinkel ist abgerundet, der dorsale spitz. Im gewöhnlichen Zustand mißt die Schamspalte bei mittleren Tieren ungefähr 1 cm in der Länge und steht fast rechtwinklig zu der Afteröffnung. Zu Zeiten der Brunst sind die Schamlippen sehr blutreich und stark geschwollen, die Rima pudendi mißt dann bis 1,5 cm. Auf der Abb. 1 ist die Vulva etwas nach vorn und in die Länge gezogen, um die Labien und die Schamspalte deutlicher hervortreten zu lassen; infolgedessen scheint die Vulva mit der Afteröffnung einen stumpfen Winkel zu bilden. Die Schamlippen weisen nur vereinzelte Haare auf, die mit ihrem Umschlag in die Schleimhaut des Scheidenvorhofes gänzlich schwinden.

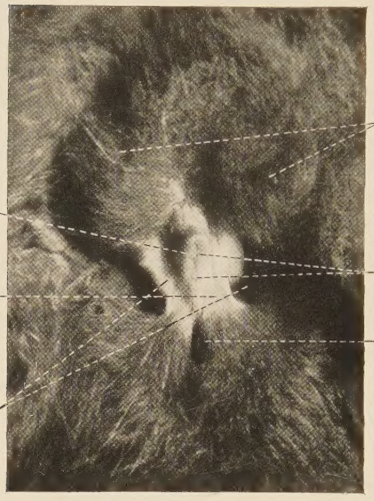

Abb. 1. Aufsicht auf die äußeren Genitalien des erwachsenen weiblichen Kaninchens.

Beide, After und Schamlippen, erheben sich auf dem Beckenabfall etwa 1,5 cm. In ihrem ganzen Verlauf sind sie nur in geringer Breite miteinander verwachsen, so daß vornehmlich im proximalen Teil beiderseits zwischen Vestibulum und Rectum eine tiefe Nische auffällt. Am distalen Ende wird die Berührungsfläche durch je eine laterale Hautfalte zwischen After und Vulva ergänzt. Doch ist die Verbindung auch ohnedies überall derart fest, daß beide Organe nur künstlich voneinander getrennt werden können.

Nach dem Nabel zu wird die Vulva von einem mächtig entwickelten, stark behaarten Wulst umgrenzt, der das Vestibulum lateral und kranial sichelförmig umschließt. Wir sehen in dieser Bildung das Homologon zu den männlichen Skrotalwülsten.

Das Kaninchen hat einen Uterus bipartitus und nur die daran anschließende Vagina ist wie bei allen monodelphen Säugern unpaar. Sie bildet einen etwa

8 cm langen Kanal und mißt im Durchmesser ungefähr $1^1/_2$ cm. Innen ist sie mit mehrschichtigem Plattenepithel ausgekleidet und enthält in ihrem oralen Teil reichlich Muskelfasern. Dieser orale Teil ist noch vom Ligamentum latum bedeckt, das sich von da aus ventralwärts auf die Harnblase umschlägt. Auch der aborale Teil der Vagina ist durch Bindegewebe so eng mit dem Rectum verbunden, daß beide schon in diesem Gebiet nur durch einen Schnitt voneinander zu trennen sind.

Die Vagina geht allmählich ohne scharfe Grenze in den Sinus urogenitalis oder das Vestibulum über; beide sind nur durch die Mündung der Harnröhre voneinander zu scheiden. An dem Sinus urogenitalis hat man zu unterscheiden: das Orificium urethrae und die Harnröhre selbst, die Schleimhaut, die Drüsen, die Muskeln und endlich die Wollustorgane.

1. Die 1,5 cm lange und 4 mm weite Harnröhre mündet mit einer spaltförmigen Öffnung etwa 4 cm vor dem Eingang zum Vestibulum median in die ventrale Wand des Vorhofes. Ihre Mündungsstelle kennzeichnet den Übergang der Vagina in den Scheidenvorhof. Die Wand der Harnröhre ist wie die des Vestibulums mit Schleimhaut ausgekleidet und trägt in ihrer Wand Längs- und Ringmuskulatur.

2. Die Vorhofsschleimhaut zeigt beim Kaninchen sehr ausgeprägte Längsfalten und ist von dem kavernösen Schwellgewebe umkleidet, das dem Corpus cavernosum urethrae des Männchens entspricht.

3. Mächtig entwickelt sind die Vorhofsdrüsen, und beim Weibchen sind die Bartholinischen Drüsen sogar noch mehr ausgebildet als die homologen Cowperschen Drüsen des männlichen Tieres. Sie liegen dorsolateral des Vestibulums. Gleichfalls unterscheidet man die beiderseits der Vulva liegenden, meist in Längsreihen hintereinander angeordneten Inguinaldrüsen, die Glandulae vestibulares minores. Die Bartholinischen Drüsen, Glandulae vestibulares majores, sind außen als längsovale, bohnengroße Hervorragungen zu sehen und zu fühlen.

4. Die Muskulatur der äußeren Genitalien hängt mit der des Dammes eng zusammen. So ist der M. constrictor cunni des Weibchens noch viel deutlicher eine Fortsetzung des Sphincter ani als das Homologon beim Männchen, der M. bulbocavernosus. Er liegt zum Teil in den Schamlippen. Weiter besitzt das weibliche Tier den M. ischiocavernosus, der an dem absteigenden Schambein und dem aufsteigenden Sitzbein angeheftet ist und von da an die Seitenflächen der Klitoris zieht.

Diese Angaben können zum großen Teil in den Arbeiten von *Gerhardt*[20]) und *Krause*[30]) nachgelesen werden. Weniger eingehende Beobachtungen sind bisher über die *Klitoris* angestellt:

5. Die Klitoris entspricht in ihrer Entwicklung dem Penis völlig, in ihrem endgültigen Bau und ihrer Physiologie nur teilweise. Anatomisch fehlt ihr die Verbindung mit der Harnröhre und physiologisch bedeutet sie nur ein passives Wollustorgan, während die Reizübertragung auf das männliche Glied von dem kavernösen Schwellkörper des Vestibulums ausgeübt wird. Beim männlichen Individuum fallen dem Penis beide Aufgaben zu. Die Klitoris der meisten Säuger trägt ihrer verminderten physiologischen Funktion durch eine weit geringere Ausdehnung Rechnung. Die Klitoris eines Kaninchens ist hingegen

fast genau so lang wie der Penis, sie ist in ihrem ganzen Verlauf nur dünner. Ihre Bestandteile sind Corpus clitoridis mit den beiden Crura, Spitzenkappe und Praeputium.

Wir sehen die Längenausdehnung des Corpus clitoridis in der weiten Hervorragung des Vestibulums auf der Beckenwand begründet. Man kann die Klitoris in ihrem ganzen Verlauf äußerlich als festen Strang fühlen. Sie zieht in einer leichten S-förmigen Krümmung vom caudalen Beckenrand zu dem ventralen Schamwinkel in der ventralen Medianlinie und nimmt ihren Ursprung beiderseits am Sitzbeinhöcker mit zwei Schenkeln, den Crura clitoridis, die sich zu dem eigentlichen Corpus clitoridis vereinigen. Caudal verjüngt sich der Schwellkörper und biegt schließlich mit einer sehr dünnen Spitze in nahezu rechtem Winkel gegen das Lumen des Vestibulums um. Eine Hervorragung dieser Spitze in das Vestibulum konnten wir nicht feststellen. Das Corpus clitoridis ist doppelt so lang wie jeder einzelne Schenkel. Im Querschnitt ist nur die äußerste Spitze drehrund; im weiteren Verlauf wird derselbe queroval und zeigt überall eine dorsale Rinne, die wie bei den übrigen Säugern nach Angabe von *Schmaltz*[31]) (S. 480) auch hier der Harnröhrenrinne des Penis entspricht. Sie ist rings von einer starken Tunica albuginea umgeben, die an den Schenkeln die doppelte Stärke zeigt als im distalen Teil.

Nach der Vereinigung der Schenkel ist in der Medianebene des Korpus noch weit apikal ein bindegewebiges Septum zu verfolgen, das nach der Spitze zu in immer kleinere, dorsoventral verlaufende Bindegewebsbündel aufgelöst wird, aber das auf die Art doch bis nahe an das distale Ende den doppelten Ursprung der Klitoris erkennen läßt. Lateral dieses Septums verlaufen kraniocaudal andere Bindegewebsstränge, die ihrerseits wieder dünne Bindegewebsfasern nach der Tunica entsenden und so ein ganzes Bindegewebsgerüst enstehen lassen. Vornehmlich der axiale Teil weist viele Blutgefäße auf, die in den Schenkeln am zahlreichsten sind. Der periphere Teil des Corpus clitoridis besteht wie bei der Hündin überwiegend aus Fettgewebe, dem gegenüber in der drehrunden Spitze alle übrigen Bildungen sogar fast gänzlich zurücktreten. Wenig Fettzellen sind in den Schenkeln, die zum größten Teil aus Blutgefäßen und Bindegewebssträngen bestehen.

Die Klitorisspitze liegt dicht unter der Schleimhautoberfläche. An dieser Stelle senkt sich die Vorhofsschleimhaut in einer Ringfalte der Spitze entgegen und bildet so das Praeputium. Dorsal liegt der Fundus praeputii sehr flach, und parietales und viscerales Blatt der Praeputiallamelle sind an dieser Stelle deutlich voneinander getrennt, wodurch eine halbmondförmige, wenig tiefe Fossa clitoridis entsteht. Ventral wächst die Praeputialfalte dicht an der Klitoris entlang und ladet lateral weit über das Corpus clitoridis hinaus, während es in der Medianlinie der Klitorisspitze eng anliegt. Das parietale Blatt ist überall fest mit dem visceralen Blatt verklebt, und beide sind vielfach gewunden und tief gefaltet, so daß man auf Querschnitten dicht unter der Schleimhaut leicht den Eindruck von einer doppelten, konzentrischen Praeputiumbildung hat.

Wir stellen weiter eine Spitzenkappe fest; denn das viscerale Blatt liegt der Klitorisspitze nur medioventral an, während es sich im übrigen Teil des Fundus auf einen ausgesprochen kavernösen Körper umschlägt, der den Raum zwischen

Corpus clitoridis und Praeputialfalte lateral ausfüllt. Dieser Schwellkörper steht mit dem Corpus cavernosum vestibuli in Verbindung.

B. Eigene Beobachtungen über die Entwicklung der Klitoris des Kaninchens.

Die Klitoris geht zurück auf die ganz einfache Anlage des Kloakenhöckers. Die Angaben der eingangs genannten Autoren über die Anlage des Kloakenhöckers nach der Bildung der Ekto-Entodermverbindung, der Kloakenmembran und der Kloakenplatte stimmen in allem wesentlichen überein, obgleich Untersuchungen an den verschiedensten Säugern angestellt sind. So steht also heute fest, daß die Entwicklung dieser Organe bei allen daraufhin untersuchten Säugern gleich ist. Deshalb erübrigte es sich, weiteres Material aus dieser frühembryonalen Zeit zu untersuchen, wir beschränken uns vielmehr darauf, als Ausgangspunkt für unsere eigenen Beobachtungen die gegenwärtige Lehre von der Entwicklung dieser Organe kurz zusammenzufassen:

1. Bei Säugern wird die erste Anlage, die über die Bildung der Kloakenmembran mit den äußeren Genitalien in Beziehung tritt, an Embryonen mit 0—10 Urwirbelpaaren beobachtet. An der dorsalen Seite des noch flächenhaften Embryos legen sich am caudalen Ende des Primitivstreifens Ekto- und Entoderm in ganz geringer Ausdehnung aneinander.

2. Mit weiterem Wachstum gelangt die Verbindung beider Blätter an die ventrale Seite des Embryos.

3. In einer Erweiterung des Enddarmes haben wir die erste Anlage der Kloake vor uns. Aus ihrem blindgeschlossenen Ende wächst der Schwanzdarm heraus. Dieses caudale Wachstum erstreckt sich gleichzeitig auf die Ekto-Entodermverbindung, und das Entoderm des Schwanzdarmes ist eine Weile in ganzer Ausdehnung dem Ektoderm angelagert, und zwar ventral in der Sagittalebene.

4. Durch Schwinden der Mesodermmassen zwischen Kloake und Körperoberfläche dehnt sich die Verbindung beider Epithelien weiter kranial aus und reicht bald vom Nabel bis zur Schwanzspitze.

5. Am Schwanz beginnt bald eine Trennung beider Blätter durch seitlich einwuchernde Mesodermmassen. Am Schwanzende bleibt ihre Verbindung am längsten bestehen.

6. Nach der endgültigen Trennung der Epithelien im Bereich des Schwanzdarmes darf erst von einer definitiven Kloakenmembran gesprochen werden.

7. Gleichzeitig werden in dem Mesoderm zu beiden Seiten der übrigen Ekto-Entodermverbindung rege Wachstumsvorgänge bemerkt, wodurch diese in der Medianrinne zwischen zwei Wülsten zu liegen kommt.

8. Am Schwanzdarm beginnen kranial Rückbildungserscheinungen in Gestalt einer Verengerung seines Lumens, die den Schwanzdarm bald ganz schwinden lassen.

9. Durch die Eröffnung der Wolffschen Gänge in die Ausbuchtung des Enddarmes wird diese definitiv zur Kloake.

10. Die Kloakenmembran hat anfangs die Gestalt eines Dreiecks, wird über die lanzettförmige Form schließlich langgestreckt und liegt in der Sagittalebene.

11. In diesem Bereich erhebt sich der Kloakenhöcker zunächst als länglicher Wulst, dann als dreiseitige Pyramide. Das Lumen der Kloake senkt sich in

den Höcker ein, wobei sich ihr Lumen derart verengert, daß sich ihre Seitenwände, an der Kloakenmembran beginnend, aneinander lagern.

12. Dadurch wird die Kloakenmembran zur Kloakenplatte, die als sagittal gestellter Spalt den ganzen caudalen Abfall des Höckers einnimmt.

13. Die Kloakenplatte besteht außen aus einer dünnen Epithelschicht. Der innere weit größere Teil besteht aus Entoderm. Somit ist die ganze Kloake samt Sinus urogenitalis zu dieser Zeit von Entoderm ausgekleidet.

Es leuchtet ein, daß tiefgreifende Umbildungen erfolgen müssen, bis sich aus dem einfachen Kloakenhöcker das definitive Begattungsorgan entwickelt. Beim Kaninchen beginnt die Bildung dieses Höckers zwischen dem 12. und 13. Tag der embryonalen Entwicklung. Es mag deshalb die Beschreibung von drei Querschnittserien durch zwölftägige Embryonen folgen, mit welchem Tage unsere Untersuchungen einsetzen.

Stadium I, 12 Tage alte Embryonen.

Die Embryonen sind sehr stark in der Längsachse gekrümmt, so daß Schwanzspitze und Kopf teilweise aneinander liegen. Durch eine gleichzeitig spiralige Drehung in der Längsachse wird die Orientierung für die Schnittserien erheblich erschwert.

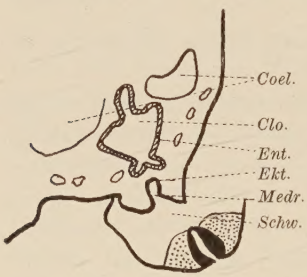

Abb. 2. Frontalschnitt durch die Kloake eines 12 tägigen Kaninchenembryos.

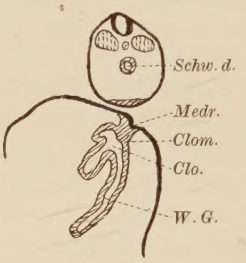

Abb. 3. Frontalschnitt durch die Kloake eines 12 tägigen Embryos, etwas weiter caudal als Abb. 2.

Makroskopischer Befund: Die Kloakenmembran ist durch die Anlage der hinteren Extremitäten und den gegen die Leibeswand umgebogenen Schwanz verdeckt. Nach deren Entfernung wird ihre Lage durch die von den beiden Mesodermwülsten gebildete Medianrinne deutlich, die vom Nabel bis zur Schwanzbasis geht und bei zwei Embryonen auch auf dem Schwanz noch weiter zu verfolgen ist. Dem dritten in der Entwicklung etwas fortgeschritteneren Objekt fehlt sie an dieser Stelle. Von einer Vorwölbung der postumbilikalen Leibeswand ist auch bei diesem Tier noch nichts zu bemerken.

Mikroskopischer Befund: Die Abb. 2 zeigt einen Schnitt durch die Kloake des am weitesten entwickelten Embryos kurz hinter dem Übergang des Darmes in die Kloake. Es fällt ihr sehr kompliziertes Lumen auf. Sein Querschnitt hat aber im wesentlichen doch die Gestalt eines Dreiecks mit ventral gerichteter Spitze, dessen dorsal liegende Basis durch eine lange enge Ausbuchtung allerdings unterbrochen ist. Diese Ausbuchtung kann man als die Fortsetzung des Darmes deuten. Der andere Schnitt (Abb. 3) ist infolge der spiraligen Drehung dieses Körperabschnittes etwas schräg gefallen. Er liegt weiter caudal als der erste Schnitt, und es ist die Mündung nur eines Wolffschen Ganges getroffen, die sich also weiter caudal als der Darm in den Sinus eröffnen. Das Lumen des Darmes ist rundlich, das des kranial und ventral aus der Kloake

abbiegenden Sinus urogenitalis queroval. Zwischen beiden liegen mächtige Mesodermmassen, die eine beträchtliche Verengerung beider Lumina bewirkt haben. Caudal sind diese Mesodermmassen, für die wir uns des Ausdrucks „Septum urorectale" bedienen, weniger weit vorgedrungen, so daß die Kloake noch ein beträchtliches Stück kranialwärts reicht. Bei zwei der untersuchten Embryonen beobachteten wir in dem ungefähr in der Achse des vielfach gewundenen Schwanzes gelegenen Schwanzdarm in seinem ganzen Verlauf noch ein enges rundliches Lumen, das aber bei dem dritten in der Entwicklung fortgeschritteneren Embryo fehlt, und der statt dessen in ganzer Länge nur einen dünnen Epithelstrang aufweist. Die Verbindung von dem Entoderm des Schwanzdarmes mit dem Ektoderm ist überall durch viel Mesoderm gelöst.

Sämtliche Hohlräume sind von einschichtigem Zylinderepithel ausgekleidet, das sich nur im ventralen Teil der Kloake zu 2 bis 3 Schichten verdickt. Die Kloakenmembran ist langgestreckt und reicht vom caudalen Nabelrande beginnend ein Stück auf den Schwanz hinauf. Sie liegt überall in der Medianrinne, die von verschieden stark entwickelten Mesodermmassen eingefaßt wird. Ektoderm und Entoderm sind sehr wohl voneinander zu trennen. Die Kloakenmembran setzt sich zu dieser Zeit aus dem 2- bis 3-schichtigen, zylindrischen Entoderm und nur einer Schicht kubischer Ektodermzellen zusammen.

Stadium II, 13tägige Embryonen.

Die Embryonen entwickeln sich zu dieser Zeit geradezu sprungartig; denn die nur einen Tag älteren Objekte weisen in der Kloakengegend große Fortschritte auf, die sich in der weit vorgedrungenen Teilung der Kloake und in der deutlichen Anlage des Kloakenhöckers geltend machen.

Makroskopischer Befund: (Abb. 33) Die 13-tägigen Embryonen sind mehr gestreckt und auch kaum noch spiralig gedreht. Nach Entfernung des Nabels und der hinteren Extremitätenstummel fällt in dem postumbilikalen Gebiet eine deutliche Hervorragung der Leibeswand auf, die Anlage des Kloakenhöckers. Die Spitze dieses Hügels ist abgerundet, kranial dacht er sich flach zum Nabel ab und caudal weist er einen steileren, kürzeren Abfall auf. Gegen den Schwanz markiert eine deutliche Furche seine Grenze, während er kranial und lateral allmählich verstreicht. Die Medianrinne beginnt etwa auf der Mitte der kranialen Abdachung und verläuft in der Medianlinie caudal bis an die Basis. Auf der ventralen Seite des Schwanzes konnte sie bei keinem Individuum festgestellt werden.

Mikroskopischer Befund: Es soll bei diesen frühen Stadien jedesmal eine kurze Beschreibung der Entwicklung der inneren Genitalien vorangehen. Am 13. Tage ist an der Medianfläche der Urniere von vorn nach hinten eine allmähliche Verdickung ihres Oberflächenepithels (Keimepithel) zu verfolgen, die in der caudalen Hälfte durch ihre größere Mächtigkeit nicht mehr als Beginn der Keimleiste zu verkennen ist. Der Wolffsche Gang ist in seinem kranialen und caudalen Teil weiter als in der Mitte, wo sein Lumen platt gedrückt ist.

Ein rekonstruierter Medianschnitt (Abb. 4) zeigt deutlich die weit vorgeschrittene Trennung der Kloake in Sinus urogenitalis und Rectum durch das weit caudal reichende Septum urorectale. Bei seinem Längenwachstum hat es

sinnfällig das Entoderm der ehemaligen kranialen Kloakenwand vor sich her gestülpt und es dem Epithel der caudalen Auskleidung sehr nahe gebracht, wodurch auf dem Längsschnitt der schmale Spalt zwischen Rectum und Sinus urogenitalis zu erklären ist. Wir haben in diesem schmalen Spalt das in Wirklichkeit rundliche Lumen des *Fleischmann*schen Analrohres längsgeschnitten vor uns. Die Mündungen der Wolffschen Gänge liegen jetzt weit kranial von dem Sattel des Septum urorectale. Der Schwanzdarm ist bei allen Embryonen bis auf einen verschwindend kleinen, basalen Epithelrest zurückgebildet.

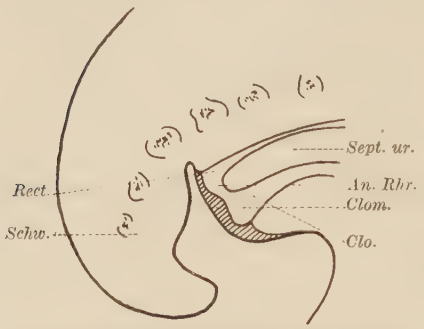

Abb. 4. Sagittaler Medianschnitt durch Schwanz und Kloake eines 13 Tage alten Kaninchenembryos.

Die Vorwölbung der ganzen Leibeswand zwischen Nabel und Schwanz ist gleichfalls ersichtlich. Das Kloakenlumen ist mit dieser Vorwölbung teilweise in den caudalen Abschnitt des Höckers verlagert. Dabei haben sich in diesem Teil ihre Seitenwände sehr genähert, so daß ihr Lumen im Höcker sagittal spaltförmig ist. Distal haben sich die seitlichen Epithelien von der Kloakenmembran beginnend aneinander gelegt. Infolgedessen ist die bisherige flache Kloakenmembran zu der hohen Kloakenplatte geworden. Sie liegt als sagittal gestellte Platte in der Medianlinie des caudalen Höckerabfalles und reicht etwa bis zur Mitte der kranialen Abdachung. Die Medianrinne bildet ihre periphere Begrenzung und läßt ihre Lage schon makroskopisch erkennen. Die Kloakenplatte besteht aus einer dünnen Ektodermschicht und dem mächtigen Entoderm.

Stadium III, 14. Tag.

Makroskopischer Befund: (Abb. 34). Am 14. Tage hat sich der Embryo soweit gestreckt, daß er von dem deutlich hervortretenden Nackenhöcker bis zur Achse zwischen den beiden hinteren Extremitätenstummeln nur noch leicht konvex gewölbt ist, Kopf und Schwanz sind wie am vorhergehenden Tage rechtwinklig gegen den Rumpf abgebogen. Der Kloakenhöcker ist noch ganz verdeckt durch Nabel, Schwanz und Extremitätenstummel. Er hat sich erheblich weiter vorgewölbt und ist etwa wie eine 3 seitige Pyramide gestaltet mit einer platten, caudalen und 2 ein wenig konvex gewölbten, umbilikalen Seiten, welch letztere kranial in einer medialen abgerundeten Kante zusammenstoßen. Die Spitze dieser Pyramide ist ebenfalls rund. Dadurch, daß die kraniale Abdachung des Höckers länger ist und die caudale steiler abfällt, ist das ganze Gebilde etwas dem Schwanz zugeneigt. Die Kloakenfurche beginnt auf der kranialen Mittellinie etwas unterhalb der Höckerspitze und zieht darüber hinweg auf der caudalen Seite bis an die Basis, so wieder die Lage der Kloakenplatte andeutend. Beiderseits ist zwischen Höcker und Extremitätenanlage ein schwach konvex gewölbter Wulst zu erkennen, der aber nach keiner Seite hin scharf abgegrenzt ist. Diese konvexen Falten deuten wir als die erste Anlage der späteren Genitalwülste. Der Höcker nimmt wie bei dem vorhergehenden Stadium das

ganze Gebiet zwischen Schwanz und Nabel ein. Die Anlage der Genitalwülste setzt hinten zwar auch am Schwanz an, reicht aber nur nach vorn bis an das kraniale Drittel der Höckerbasis.

Mikroskopischer Befund: Die Keimleiste hat im Vergleich zu der weiter in die Länge gewachsenen Urniere relativ an Ausdehnung verloren. In ihrem kranialen Teil beginnt sie sich durch Einsenkung ihres Epithels gegen die Unterlage von der Urniere abzusetzen. Von einer Differenzierung ihrer Zellen konnten wir nichts feststellen, außer, daß ihr Epithel aus einer Schicht Zylinderzellen besteht. Die Wolffschen Gänge haben sich inzwischen auch in ihrem mittleren Teil erweitert. In einer Einsenkung des an dieser Stelle zylindrischen und geschichteten Cölomepithels an dem kranialen Ende der Urniere ganz nahe dem Zwerchfellbande beginnt die Anlage der Müllerschen Gänge.

Auf dem Längsschnitt (Abb. 5) hat der Höcker ungefähr die Form eines rechtwinkligen Dreiecks, dessen Basis von der Schwanznische zum Nabel reicht, und dessen kürzere Kathete dem Schwanz parallel läuft und ihm eng anliegt. Das Septum urorectale ist weiter caudalwärts gewachsen und läßt nur bei einer der 3 Sagittalschnitt-

Abb. 5. Sagittaler Medianschnitt durch Schwanz und Kloakenhöcker eines 14 tägigen Embryos.

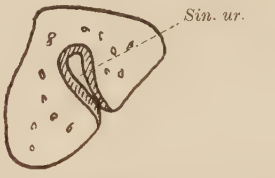

Abb. 6. Querschnitt durch den Kloakenhöcker eines 14 tägigen Embryos.

serien noch verschwindende Reste des Analrohrlumens erkennen. Bei den beiden anderen haben sich die beiderseitigen Entodermauskleidungen schon erreicht. Sie sind aber noch deutlich voneinander zu unterscheiden. Damit ist in diesen beiden Fällen die Kloake getrennt in das dorsale *Rectum* und in den *Sinus urogenitalis*. Wir sprechen also statt von der Kloake in Zukunft nur noch von dem Sinus urogenitalis oder einfach Sinus und meinen damit vornehmlich den Teil, der in dem Kloakenhöcker liegt, wogegen wir den kranio-ventral zur Allantois ziehenden Abschnitt vernachlässigen. Gleichzeitig mit dem Längenwachstum hat sich das Septum auch nach den Seiten und dorsoventral ausgedehnt. Das Cölom reicht weit in das Septum hinein. Das Sinuslumen ist durch diese Wachstumsvorgänge erheblich eingeschnürt. Auf Querschnitten ist sein Lumen im kranialen Teil jetzt transversal spaltförmig und ist durch die ventral drängenden Mesodermmassen des Septum urorectale konkav nach unten eingedrückt. Er biegt ziemlich in einem rechten Winkel in den Höcker ab und endet an der Grenze zum distalen Viertel. In dem Schnitt (Abb. 6), der quer durch den Höcker nahe der Basis gelegt ist, hat sein Lumen die Gestalt eines hohen dreieckigen Spaltes, der ungefähr im Zentrum des Höckers mit etwas breiterer Basis beginnt und caudal nahe an das Ektoderm heranreicht. Die kraniale Grenze des Lumens fällt in dem ganzen weiteren Verlauf mit der Achse

des Höckers zusammen. Weiter apikal aber haben sich die Entodermauskleidungen in größerer Ausdehnung aneinandergelegt. Infolgedessen wird nach der Spitze zu die *Kloakenplatte* immer höher, bis das Sinuslumen in dem distalen Viertel völlig schwindet. Der Querschnitt läßt die Medianrinne deutlich erkennen.

Aus dem Medianschnitt (Abb. 5) ist weiter ersichtlich, daß das Septum nicht genau der Schwanznische zustrebt, sondern daß es, wie es die übrigen Schnittserien auch tatsächlich aufweisen, den caudalen Höckerabfall ein Stück distal der Schwanznische erreicht. So liegt auch die zukünftige *Afteröffnung*, die sich an diesem Tage anzubahnen beginnt, ebenfalls noch auf den caudalen Höckerabfall, so daß zwischen dem After und der Höckerbasis noch ein *postanales* Gebiet übrig bleibt. In dem Teil der Kloakenplatte, der das Rectum gegen die Außenwelt abschließt, sind auf wenigen Längsschnitten dünne Spalten mit Zelldetriten zu sehen. Sie müssen durch Auseinanderweichen der ehemals seitlichen Ektodermauskleidungen der Kloake entstanden sein, wobei ein Teil dieser Zellen zugrunde gegangen sein muß. Mit dieser Erscheinung beginnt die Eröffnung des Rectums. Den Spalten liegt nach außen hin aber sämtlich noch eine mehr oder minder starke Ektodermschicht auf.

Auf Längsschnitten, die mehr an den Seiten des Höckers liegen, ist sein apikales Drittel durch eine konkave Krümmung gegen die flachere, zum Nabel ziehende Abdachung steil abgebogen und scheint hier gleichsam gegen den mächtigeren, proximalen Teil eingeschnürt. Der Höcker besteht in seiner kranialen Hälfte ausschließlich aus jugendlichem Bindegewebe, das ebenfalls den caudalen Teil beiderseits der Kloakenplatte ausmacht. Nur sind hier viele mit Blut gefüllte Capillaren vorhanden. Sein Epithel ist überall 2-schichtig, nur im Bereich der Medianrinne weist es 3 Schichten auf und ist auf der Höckerspitze noch mehr verdickt. In der Kloakenplatte gehen die Entodermzellen kontinuierlich in die Ektodermzellen über.

Die Genitalwülste erscheinen auf weit lateral gelegten Längsschnitten als flaches Dreieck, dessen Spitze auf den folgenden Schnitten niedriger wird, während die seitlichen Partien mehr hervortreten, bis sie schließlich das Profil von 2 Wellen erreicht haben. Daraus geht hervor, daß sie konvex nach außen um den Höcker herum verlaufen. Am besten sind sie auf Frontalschnitten zu verfolgen, und man sieht hier, daß sie an dem seitlichen Höckerabfall ein Stück emporreichen.

Stadium IV, 15tägige Individuen.

Nach der nun vollzogenen Teilung der Kloake in Sinus urogenitalis und Rectum ist die Bezeichnung Kloakenhöcker nicht mehr berechtigt. Es trifft der Terminus *Genitoperinealhöcker* das Wesen dieses Gebildes für die nächsten Stadien am besten, weshalb wir uns dieses von *Henneberg* geprägten Ausdruckes dafür bedienen [[23]) S. 282]. Weiterhin ist eine differenzierte Terminologie der einstigen Kloakenplatte erforderlich, die nach dem Verschluß des Analrohres in 3 Teile gegliedert ist. Wir nennen wieder mit *Henneberg* den basalen Teil, der das Rectum verschließt, *Analplatte* (23; 299), den apikalen Teil *Urogenitalplatte* und das Stück zwischen beiden in der Ausdehnung des ehemaligen Anal-

rohres *Lamina perineophallica*, die hernach beim Weibchen den definitiven Damm ergibt. Statt von einer Medianrinne sprechen wir im folgenden von einer *Urogenitalfurche*.

Makroskopischer Befund (Abb. 35): Der Embryo ist vom Nackenhöcker bis zwischen die hinteren Extremitäten nahezu gestreckt. Der Kopf ist soweit aufgerichtet, daß die Schnauze der Leibeswand nicht mehr aufliegt. Dadurch ist die Entfernung vom Kopf zum Schwanz größer geworden. Der Höcker hat erheblich an Höhe zugenommen, und besonders auffällig ist die Streckung seines apikalen Teiles, der jetzt nahezu zylindrisch ist. Dieser zylindrische Zapfen, mit dem die spätere *Pars libera clitoridis* zum ersten Male in Erscheinung tritt, ist vor allem an den Seiten durch eine deutliche konkave Einbuchtung gegen die Höckerbasis oder den Schaft abgesetzt. Die ehemalige Medianrinne, jetzt Urogenitalfurche, ist sehr tief. Sie beginnt genau auf dem Scheitel des Höckers und endet wie früher an der Basis. An den Genitalwülsten sind Wachstumsvorgänge kaum zu beobachten.

Mikroskopischer Befund: Die Keimdrüsenanlage hat erheblich an Dicke zugenommen. Ihr Epithel ist nun auch ventral gegen die Urniere eingesenkt, so daß sie jetzt als länglicher Wulst in die Leibeshöhle hineinragt, der dorsal und caudal noch allmählich in der Oberfläche der Urniere verstreicht. In den tiefer liegenden Zellmassen bahnen sich Differenzierungen an, die sich in der Zusammenballung mehrerer Zellen zu einzelnen Zellgruppen bemerkbar machen. So entstehen im Innern Spalten, die mit Blut angefüllt werden. Die Wolffschen Gänge fallen durch weitere mit kubischen Zellen ausgekleidete Lumina auf. An dem kranialen Ende der Urniere hat sich das zylindrische Cölomepithel tiefer trichterförmig eingesenkt, und die Müllerschen Gänge sind als solide Stränge aus zylindrischen Zellen ein Stück caudal an den Wolffschen Gängen entlang gewachsen und liegen ihnen dorsolateral an. In den Keimleisten sind vereinzelt Genitalzellen mit großen bläschenförmigen Kernen zu sehen.

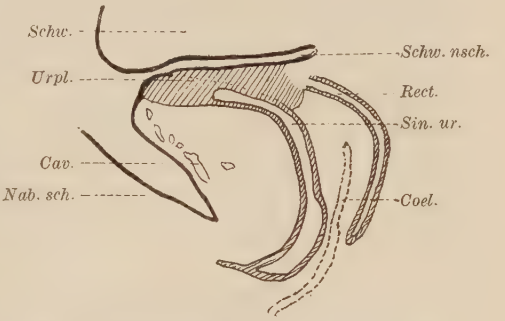

Abb. 7. Sagittalschnitt durch den Genitoperinealhöcker eines Embryos vom 15. Tage.

Infolge verstärkten Wachstums der Mesodermmassen im caudalen Teil des Höckers und der Urogenitalplatte ist der caudale Höckerabfall ebenso lang wie der kraniale. Der Genitoperinealhöcker steht auf die Weise senkrecht auf der Leibeswand. Das Septum urorectale hat die äußere Begrenzung in größerer Ausdehnung erreicht. Die Entodermschichten des ehemaligen Analrohres sind vollkommen ineinander übergegangen und stellen jetzt die Verbindung dar zwischen Anal- und Urogenitalplatte. Der Sagittalschnitt (Abb. 7) ist etwas schräg gefallen, weshalb er das in den apikalen Teil des Höckers reichende enge Sinuslumen nicht zeigt. Dieses ist nur in dem basalen Teil des Höckers noch spaltförmig und wird weiter distal zu einem dünnen Rohr. Am weitesten ist der Sinus im Mündungsgebiet der Wolffschen Gänge und mißt hier transversal mehr als dorsoventral.

Der distale Teil des Rectums ist auf dem fraglichen Schnitt auch nicht getroffen. Die Entodermzellen der Analplatte sind weiter auseinander gewichen, und es ist ganz weit distal ein deutliches Lumen zu verfolgen, das aber immer noch durch eine dünne Plattenepithelschicht aus 5—6 Zellen hintereinander abgeschlossen ist. Diese *Aftermembran* wölbt sich konvex gegen den Schwanz vor. Sie liegt noch durchaus ein Stück von der Schwanznische entfernt, so daß auch zu dieser Zeit noch eine postanale Zone besteht.

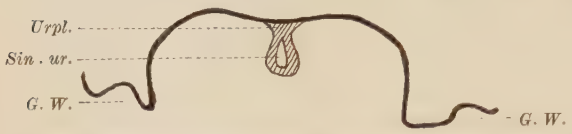

Abb. 8. Frontalschnitt durch den Genitoperinealhöcker eines 15 Tage alten Embryos.

Durch energische Wachstumsvorgänge in der Basis der kranialen Höckerhälfte ist dieser Abfall in seinem unteren Teil noch mehr abgeflacht, wodurch die Abknickung des senkrecht stehenden, apikalen Drittels augenfälliger wird. Die Einschnürung wird vor allem auf den mehr lateral liegenden Schnitten deutlich, so daß wir von nun an von einem „*Collum glandis*“* sprechen. Die umbilikale Hälfte des Höckers wie seine caudalen seitlichen Teile bestehen ausschließlich aus Mesodermzellen, die häufig durch Hohlräume unterbrochen sind und vornehmlich caudal einzelne Capillaren aufweisen. Die Genitalwülste sind gegen den Nabel zu etwas weiter gewachsen. Sie sind in dem caudalen Drittel am höchsten und bestehen zum größten Teil aus lockerem Bindegewebe. Der Frontalschnitt (Abb. 8) demonstriert ihre Lage sehr deutlich.

Stadium V, 16. Tag.

Makroskopischer Befund (Abb. 36 u. 37): Am 16. Tag ist auch die Schwanzspitze mehr von der Leibeswand aufgerichtet, so daß der Genitoperinealhöcker jetzt frei zutage liegt. Am auffälligsten ist die Erscheinung, daß durch energisches Längenwachstum direkt hinter dem Nabel zwischen diesem und dem Genitoperinealhöcker ein kurzes Stück freie Leibeswand im Niveau des Abdomens auftritt. Die Pars libera clitoridis ist mehr gestreckt, wie auch der basale Teil des Höckers im ganzen schlanker geworden ist. Dabei hat er sich proximal an den Seiten und nach dem Nabel zu ein wenig aufgebauscht und ist so gegen seine Unterlage etwas eingeschnürt. Die Urogenitalfurche reicht vom Apex nicht mehr ganz bis an die Basis und endet mit einer geringen Vertiefung und dreieckigen Verbreiterung etwa an der Grenze zum basalen Viertel des Höckerabfalles. Diese verbreiterte Furche deutet am 16. Tage die baldige Eröffnung des Sinus urogenitalis an. Dem basalen Teil fehlt in Ausdehnung der Lamina perineophallica die Urogenitalfurche völlig. Die Afteröffnung liegt auf dem Grunde der Schwanznische und ist auch makroskopisch deutlich wahrnehmbar. Die Genitalwülste sind etwas breiter, aber immer noch nicht besonders ausgeprägt.

Mikroskopischer Befund: Der Wolffsche Körper hat den Höhepunkt seiner Entwicklung gerade erreicht und ist bei einigen Embryonen schon wieder in der Rückbildung begriffen. Die Keimdrüsen heben sich allseits als längsovaler

* Ich gebrauche den Ausdruck, der von *Henneberg* eingeführt ist, wenn auch das Kaninchen keine Glans im eigentlichen Sinne besitzt. Statt dessen spreche ich von einer Pars libera clitoridis oder einfacher Pars libera.

Vorsprung von ihrer Unterlage ab. Das Lumen der Wolffschen Gänge ist, nachdem sie die Urniere in den späteren Genitalsträngen verlassen, sichtlich verengert. Bis zu dieser Stelle liegen ihnen die Müllerschen Gänge an; dorsolateral von den Wolffschen Gängen beginnend, schlagen sie sich in ihrem caudalen Verlauf auf die medioventrale Seite derselben um. Ihr Weg ist leicht zu verfolgen, da sie überall in einer Mesodermverdickung auf der Oberfläche der Urniere hervorragen, in ihrem ganzen Verlauf tritt ein winziges spaltförmiges Lumen auf. Bei den Keimdrüsen beginnt die Geschlechtsdifferenzierung. Drei der untersuchten 16tägigen Embryonen besitzen zwischen dem Epithel und den tieferen Zellagen eine periphere Schicht von Bindegewebssträngen, die den Keimdrüsen von zwei weiteren Individuen fehlt. Es zeigt sich im Verfolg der weiteren Entwicklung, daß die erste Erscheinung auf späterhin männliche Tiere schließen läßt, indem die fraglichen Bindegewebsstränge die Tunica des Hodens entstehen lassen. In beiden Fällen sind zwischen den einzelnen Zellzusammenballungen quer verlaufende Spalten mehr hervorgetreten. Überall haben die Blutansammlungen zugenommen.

Im Innern des Höckers gehen zu dieser Zeit wichtige Differenzierungen vor sich. Einmal ist durch weiteres Vordrängen des Mesoderms im Septum urorectale der ehemalige Bestandteil der Kloakenplatte in der Ausdehnung der Lamina perineophallica endgültig verschwunden. An dieser Stelle ist, wie erwähnt, äußerlich von der Urogenitalfurche nichts mehr zu sehen. Auf Querschnitten ist jedoch noch eine Andeutung in einer Verdünnung des Ektoderms vorhanden, das hier nur aus einer Schicht zylindrischer Zellen und wenig sehr dünnem Plattenepithel besteht. Die Postanalzone der früheren Stadien ist verschwunden, und der After hat sich direkt am Grunde der Schwanznische eröffnet. Das Schwinden der Postanalzone führen wir auf ein energisches Wachstum im Gebiet der Leibeswand zurück, so daß dadurch die Basis des Höckers weiter distal verlegt wird. Die Auskleidung der Afteröffnung ist nach Ektoderm und Entoderm deutlich durch die verschiedene Stärke beider Epithelien zu trennen. Das dreischichtige zylindrische Entoderm des Rectums setzt sich plötzlich an der Durchbruchsstelle der Aftermembran gegen das zweischichtige Ektoderm ab.

Die Urogenitalplatte reicht ungefähr nur noch bis an das basale Viertel der caudalen Höckerseite. Sie ist im apikalen Teil sehr mächtig, während die Entodermzellen in dem proximalen Teil auseinanderzuweichen anfangen. Durch diesen Vorgang wird das Sinuslumen an dieser Stelle wieder weiter. In Sagittalschnitten ist von einer Sinusöffnung noch nichts zu bemerken. In zwei Querschnittserien sahen wir dagegen deutlich, wie vom Lumen proximal beginnend sich durch weiteres Auseinanderweichen und Schwinden entodermaler Zellen ein enges Rohr abzweigt, das apikal nach der peripheren Grenze der Urogenitalplatte hinzieht und sich nach acht weiteren Schnitten an die Oberfläche eröffnet. Diese Stelle ist makroskopisch als tieferes und breiteres Ende der Urogenitalfurche sichtbar. Es besteht also an diesem Tage zum ersten Mal eine Verbindung des Sinus urogenitalis mit der Außenwelt.

Der Höcker hat im Querschnitt im basalen Teil eine konkav gewölbte caudale Seite. Seine kranialen Pyramidenseiten aus den Anfangsstadien sind als solche nicht mehr zu erkennen, indem er lateral und kranial halbkreisförmig

begrenzt ist. Dies rührt von der Aufbauschung in diesem Teil her, die wir makroskopisch schon betonten. Es kann keinem Zweifel unterliegen, daß diese Gestaltsveränderung durch von der Leibeswand nachgeschobene Bindegewebsmassen bedingt ist. Aus der Tatsache, daß diese Neubildungen lediglich aus jugendlichem Bindegewebe bestehen, schließen wir, daß wir damit *Hennebergs* Schafthaut [23) S. 237] vor uns haben.

In jetzt auftretenden mehr oder weniger dichten Zellansammlungen beginnen die Anlagen der beiden Schwellkörper, und schon bei ihrem frühesten Auftreten besteht ein gewisser Unterschied zwischen dem den Sinus umgebenden *kavernösen* Schwellkörper und dem *Corpus fibrosum*.

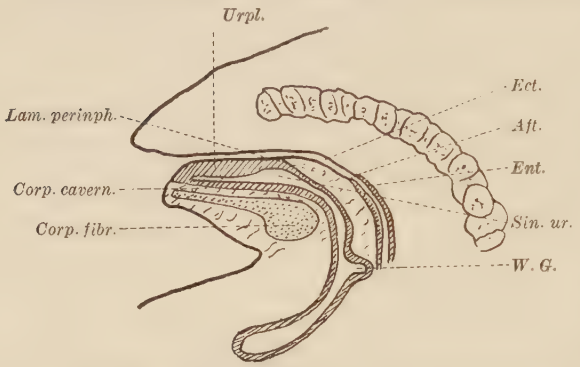

Abb. 9. Sagittaler Medianschnitt durch den Genitoperinelhöcker eines 16 tägigen Embryos.

Dieser letztere fällt durch seine tiefdunkel gefärbten Zellmassen auf, die in einer besonders dichten Lagerung seiner Zellen begründet ist. Diese dunklen Zellmassen umgreifen halbkugelförmig jederseits in relativ großer Mächtigkeit die Anlage des Sitzbeines und ziehen von da in anfangs mächtiger Ausdehnung die auf dem medianen Sagittalschnitt (Abb. 9) als kugelförmige Verdickung erscheint, gegen die Mitte zu und verjüngen sich nach ihrer Vereinigung mit dem anderen Schenkel apikal sehr stark. Es zeigt also die erste Anlage schon die Form des definitiven Begattungsorganes. Gegen das übrige Gewebe läßt sich dieses Organ allerdings noch nicht scharf abgrenzen. Es scheinen uns die Zellen aber doch in Querreihen zur Längsrichtung angeordnet zu sein, die, wie aus Querschnitten proximal durch die Schenkel hervorgeht, konzentrisch um ein zentrales, enges Lumen angeordnet sind.

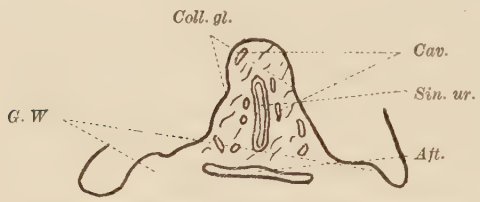

Abb. 10. Frontalschnitt durch den Genitoperinealhöcker eines 16 Tage alten Embryos.

In der Anlage des *Corpus cavernosum* liegen die Zellen nicht ganz so nahe beieinander, weshalb dieses Gebilde durch weniger intensive Färbung leicht von dem fibrösen Körper zu unterscheiden ist. Innerhalb des kavernösen Körpers fallen viele Kavernen auf, die schon jetzt auf seine spätere Struktur hindeuten. Auch dieses Gebilde ist noch nicht scharf zu umgrenzen. Es liegt aber dem Sinuslumen überall gleichmäßig an und umfaßt in dem apikalen Teil des Höckers im Bereich der Anlage der Pars libera clitoridis den fibrösen Körper von allen Seiten, so daß in dem distalen Teil alle übrigen Zellen gegen die beiden Schwellkörper völlig zurücktreten. Im Corpus cavernosum sind die Zellen parallel den Sinuswänden in Längsreihen hintereinander angeordnet. Peripher um die Spitze des fibrösen Körpers liegen im Corpus cavernosum besonders viel Kavernen.

Im Bereich des Höckers sind beide Schwellkörper aneinander gelagert, während sie nach der Teilung des fibrösen Körpers in die beiden Schenkel durch Bindegewebsstränge scharf getrennt sind.

Am caudalen Beckenrande steigen Nervenstränge und große Gefäße in den Höcker hinab. Die Nerven ziehen dorsal über das Becken von den Spinalganglien der Kreuzbeinwirbel herab.

Die Genitalwülste sind auf dem Frontalschnitt (Abb. 10) breiter als zuvor und erscheinen hier als flache Dreiecke. Sie verstreichen kranial ganz allmählich, haben jetzt aber die umbilicale Höckerbasis erreicht.

Stadium VI, 17tägige Embryonen.

Makroskopischer Befund (Abb. 38): An diesem Tage ist infolge der anhaltenden Wachstumsvorgänge im caudalen Teil des Höckers die caudale Seite desselben länger als die kraniale. Dadurch ist der Höcker jetzt umbilikal geneigt. Seine vordere Basis ist weiter als am vorhergehenden Tage vom Nabel entfernt, also dauern auch in diesem Gebiet die Wachstumsvorgänge fort. Die Schafthaut ist transversal weiter in die Breite gewachsen und reicht etwas im proximalen Gebiet auf die caudale Seite hinauf. Hier macht sich eine Abflachung des basalen Viertels bemerkbar. Die Urogenitalfurche verbreitert sich proximal dreieckig. Es hat sich dort der Durchbruch des Sinus vollzogen, ganz nahe der Afteröffnung noch zum Teil im Bereich der Lamina perineophallica. Infolge des Wachstums der Schafthaut hat der Höcker basal transversal einen größeren Durchmesser als in der sagittalen Richtung.

Mikroskopischer Befund: Die 6 Embryonen von diesem Tage sind in der Anlage der inneren Genitalien sehr verschieden entwickelt. Die Urniere ist bei allen weit zurückgebildet und die bleibende Niere ist jetzt vollkommen kranial von dem Wolffschen Körper gelegen. Die Keimdrüsenanlagen sind nur noch durch ein breites bindegewebiges Band an die Unterlage geheftet. Jetzt kann man auch die Differenzierung zum weiblichen Geschlecht erkennen. Bei drei Embryonen darf man sehr wohl von einer Rindenschicht und einer Markzone sprechen. Eine schmälere äußere Schicht unterscheidet sich durch ihre Zellen nicht von dem Epithel. Im Innern aber sind die gleichen Zellen zusammengeballt und von Zwischensubstanz und viel Capillaren durchsetzt. Der Hoden fällt demgegenüber schon im ganzen durch seine gedrungene, aber dicke Gestalt auf. Bei einem der 3 männlichen Individuen sind die Tubuli contorti unverkennbar und peripher überall durch die bindegewebige Tunica von dem Epithel getrennt. Die beiden anderen Embryonen stehen dagegen durchaus noch auf der Entwicklungsstufe des vorhergehenden Tages. Die Wolffschen Gänge liegen jetzt ebenfalls in einer dünnen bindegewebigen Leiste auf der Urniere, von der sich der Müllersche Gang noch wieder in einer kleineren, ebensolchen Leiste abhebt. Die Müllerschen Gänge sind an diesem Tage kaum in die Länge gewachsen, aber in ihrem kranialen Ende erinnert die weitergewordene trichterförmige Einsenkung schon etwas an die späteren Tubentrichter.

An den äußeren Genitalien sind jedoch jetzt und auch in dem nächstfolgenden Stadium selbst mikroskopisch keine Geschlechtsdifferenzierungen vorhanden.

Durch weitere Aufspaltung der Urogenitalplatte und teilweisem Zellenschwund hat sich der Sinus spaltförmig geöffnet. Auch an dieser Stelle ist der Übergang der beiden Epithelien durch verschiedene Mächtigkeit deutlich markiert, vor allem fehlt dem Entoderm im Vergleich zum Ektoderm die ausgeprägte Basalmembran. Das Sinuslumen reicht sonst als sagittaler Spalt sehr weit apikal (Abb. 11 u. 12). Die an die Sinusöffnung anschließende sehr kurze Lamina perineophallica zeigt auf Querschnitten eine breite, flache Einsenkung. Auf lateralen Sagittalschnitten fällt jetzt auch caudal in der Basis lockeres Bindegewebe auf, ein Beweis, daß die Schafthaut auch auf dieser Seite den Schaft zu umwachsen beginnt. Dorsal ist sie am Schaft beträchtlich weiter emporgewachsen.

Der fibröse Körper läßt sich gegen das Sitzbein am 17. Tage noch nicht scharf abgrenzen. Die Knorpelzellen und die Zellen des fibrösen Körpers liegen an der Grenze regellos durcheinander. Die einzelnen kleineren, runden Knorpelzellen sind jedoch mit den größeren,

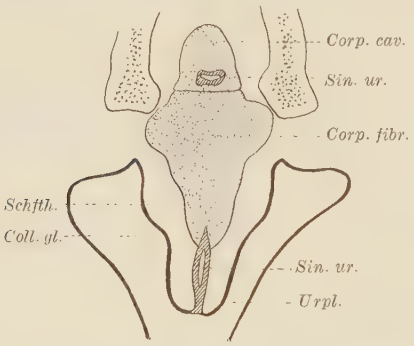

Abb. 11. Frontalschnitt durch den Genitoperinealhöcker eines Embryos von 17 Tagen.

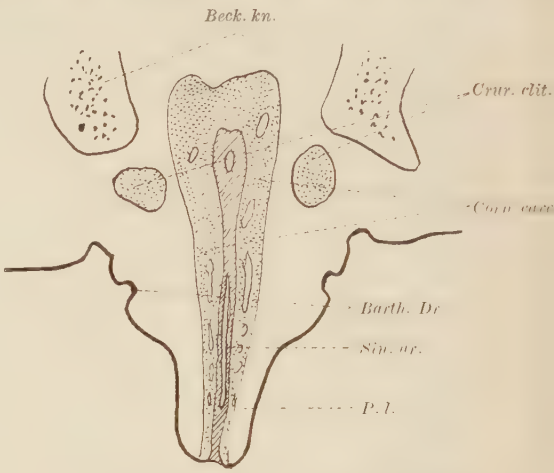

Abb. 12. Frontalschnitt durch den Genitoperinealhöcker eines 17 tägigen Embryos, etwas mehr kranial als Abb. 11.

ovalen, unregelmäßig begrenzten des Schwellkörpers nicht zu verwechseln. Gegen das Bindegewebe ist der fibröse Körper unverkennbar abgesetzt, da er mit plötzlicher dichter Zellage beginnt. Seine Grenze gegen den kavernösen Körper ist jedoch noch nicht genau festzulegen. An seiner kranialen Seite sind in dem lockeren Bindegewebe sehr große Spalten und Hohlräume aufgetreten, die vor allem proximal viel Blutflecke und Blutinseln enthalten.

Die vom Kreuzbein kommenden Spinalnerven treten jederseits lateral der Vereinigungsstelle beider Crura in dem von jedem einzelnen gebildeten, nach außen gerichteten stumpfen Winkel (Abb. 11) in den Höcker ein, begleitet von vielen Gefäßen. Diese Nerven reichen bis in die Höckerspitze, wo sie sich besonders um die Pars libera herum vielfach verzweigen.

An dem unteren Beckenrand setzt in breiter Ausdehnung ein Muskelzug an, der von da an die dicken Crura clitoridis verläuft. Diese am Tage zuvor noch sehr primitive Muskulatur ist jetzt in einzelne Muskelbündel getrennt, die von Bindegewebe und Capillaren umscheidet sind.

Als weiteres neues Moment beginnt mit einer Epitheleinsenkung in der dorsolateralen Schafthaut die Bildung der Bartholinschen Drüsen (Abb. 12).

Stadium VII, 18 Tage alt.

Die sich am vorhergehenden Tage anbahnende Abflachung des basalen Höckerviertels hat an der caudalen Seite zu der deutlichen Abtrennung dieses Gebietes vom Genitoperinealhöcker geführt, und dieser Teil liegt am 18. Tage nahezu in dem Niveau des Abdomens. Beim weiblichen Kaninchen, bei dem, wie gelegentlich der Beschreibung von den Genitalien des ausgewachsenen Tieres betont wurde, After und Scham auch im postembryonalen Leben stets nahe beieinander liegen, ist dieses von der After- und Sinusöffnung begrenzte Gebiet durchaus identisch mit der Anlage für den definitiven Damm. Beim Männchen mündet die Harnröhre später weiter kranial der Afteröffnung, und es ist dieses Moment auch für die Kaninchen später ein entscheidendes Geschlechtsmerkmal. Also enthält diese jetzt vom Genitoperinealhöcker abgetrennte Zone bei dem letzteren neben der Anlage zum definitiven Damm, der *Regio perinealis*, noch die Anlage für die *Regio phallica*, aus der die Pars *fixa phalli* hervorgeht. Deshalb führte *Henneberg* für dieses gesamte vom Genitoperinealhöcker abgetrennte Gebiet den Terminus *Regio perineophallica* ein [[23]) S. 315]. Wenn nun bei unserem weiblichen Objekt dieses Gebilde auch durchaus identisch ist mit dem Begriff *Damm*, und wenn weiter die Pars fixa phalli des Männchens zeitlebens nur sehr kurz bleibt, so glauben wir uns aber aus Gründen leichteren Vergleichens und einheitlicher Nomenklatur auch für unsere Ausführungen des Terminus *Regio perineophallica* neben dem Ausdruck Damm oder *Perineum* bedienen zu dürfen. Nach der Abtrennung der Regio perineophallica bleibt vom bisherigen Genitoperinealhöcker nur noch der *Genitalhöcker* oder *Phalluszapfen* über, den wir wieder mit *Henneberg*[23]) (S. 284) einfacher *Höcker* oder *Phallus* nennen wollen. *Henneberg* glaubt auf den Ausdruck „Urogenital"-höcker mit demselben Recht verzichten zu können, wie man die ausgewachsenen Geschlechtsorgane auch nur Genitalien und nicht Urogenitalien nennt. An dem Phallus unterscheiden wir wie bisher Basis und Apex, Schaft und Pars libera clitoridis, Collum glandis und neuerdings noch *Dorsum* und *Facies urethralis*.

Makroskopischer Befund (Abb. 39). Die Schafthaut ist gegenüber dem vorhergehenden Tage noch weiter aufgebauscht, und am Dorsum phalli sind gleichfalls rege Wachstumsvorgänge zu konstatieren. Dadurch hat diese Seite die caudale Seite des Höckers in dem Längenwachstum wieder etwas überholt. Die caudale Seite, oder wie wir jetzt sagen, die Facies urethralis wird dazu basal nunmehr ebenfalls von der Schafthaut umfaßt, doch berühren sich ihre freien seitlichen Ränder noch nicht ganz.

Die Urogenitalfurche ist als schmaler Epithelstreifen von der Spitze des Höckers bis an die spaltförmige Sinusöffnung zu verfolgen. Von einer Christa s. Sulcus perineophallica können wir nichts bemerken. Die Entfernung zwischen Nabel und Höckerbasis ist weiter gewachsen.

Mikroskopischer Befund: Die Urniere ist stark in der Rückbildung begriffen und von der bleibenden Niere in der Entwicklung überholt. In den Keimdrüsen sind die Geschlechtsmerkmale überall gleichmäßig ausgeprägt, und sie sind an

einem schmalen Aufhängeband weiter von der Urniere entfernt. Wir werden ihre weitere Entwicklung, die nur auf die stärkere Ausprägung der jetzt bestehenden Differenzierungen hinausläuft, in Zukunft vernachlässigen. Mehr interessiert die Weiterentwicklung der Geschlechtsgänge.

Die Müllerschen Gänge verlassen jetzt jederseits neben dem Wolffschen Gang die Urniere in der Plica urogenitalis. Ihr Lumen ist in dem caudalen Teil nach der Loslösung aus der Unterlage am engsten. Sie sind bei den einzelnen Embryonen dieses Wurfes verschieden weit caudal vorgedrungen und enden immer blind. Bei zwei Objekten konnten wir sie bis kurz vor die Mündung der Wolffschen Gänge verfolgen. Sie gehen ganz nahe dieser Mündungsstelle ineinander über, verlieren ihr Lumen und legen sich beiderseits den einander dicht genäherten Wolffschen Gängen an. Die Epithelien beider Gangpaare gehen ineinander über, und die Müllerschen Gänge drücken mit ihrem kolbenartig verdickten blinden Ende das Lumen jedes Wolffschen Ganges ein wenig nach innen ein. In mehr oder weniger ausgeprägten Lumen bahnen sich auch bei den Müllerschen Gängen Geschlechtsunterschiede an; doch sind danach Fehldiagnosen noch sehr leicht möglich. Aus dem Medianschnitt (Abb. 13) sind die makroskopisch geschilderten Vorgänge an der caudalen Seite des Höckers ersichtlich, wenn auch die Grenze zwischen der Regio perineophallica und der Facies urethralis nicht so genau zu bestimmen ist wie am unverletzten Objekt. Die Sinusöffnung liegt zum Teil in dem abgeflachten Gebiet. Dadurch erscheint der Damm auf dem Medianschnitt sehr kurz. Er reicht hingegen seitlich etwas weiter an der Sinusspalte entlang. Die Sinusöffnung ist meistens noch durch Zellreste verstopft, was durch die gestrichelte Verbindung zwischen oraler und caudaler Wand des Orificiums angedeutet ist (Abb. 13). In dem apikal der Sinusöffnung gelegenen Teil der Urogenitalplatte macht sich ebenfalls vom Sinuslumen her eine Aufspaltung der Entodermzellen bemerkbar. Dadurch wird das zum Apex ziehende Lumen vor allem in dem der Sinusöffnung benachbarten Teil erweitert und erscheint hier im Querschnitt durchaus als sagittal gestellter Spalt. Nur im apikalen Bezirk hat das Lumen die Form des früheren engen Rohres beibehalten.

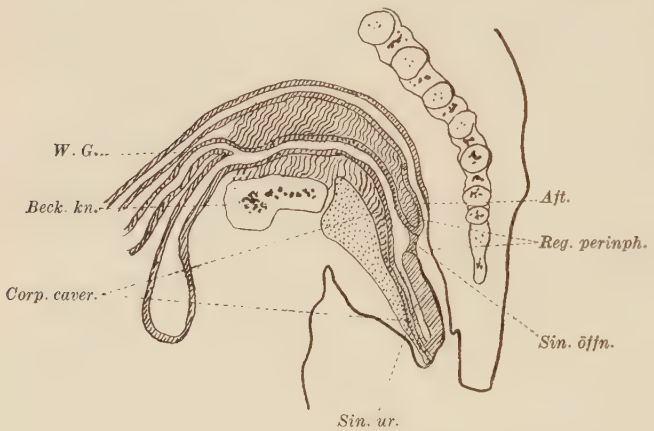

Abb. 13. Sagittaler Medianschnitt durch einen 18 tägigen Embryo.

Die Konturen der Schwellkörper sind bedeutend schärfer als sonst. Dorsal des zur Harnblase ziehenden engen Sinus urogenitalis hat sich der kavernöse Körper beträchtlich ausgedehnt und nimmt auf dem Medianschnitt das ehemalige Septum urorectale bis an die Wand des Rectums fast vollständig ein. Die Muskulatur umfaßt die Schenkel des fibrösen Körpers ventral in ihrem ganzen Ver-

lauf rinnenförmig bis weit auf ihre dorsale Begrenzung hinauf. An dem Corpus clitoridis sind sie bis über die Basis des Höckers emporgewachsen.

Die Spinalnerven ziehen in dicken Strängen an der dem Dorsum phalli zugekehrten Seite des fibrösen Körpers zum Apex, begleitet von vielen Blutgefäßen.

Stadium VIII, 19 Tage post coitum.

Makroskopischer Befund: Durch weiteres intensives Wachstum der Schafthaut ist von neuem eine Gestaltsveränderung des Höckers bedingt. Die Pars libera ist dadurch deutlich gegen den Schwanz abgeknickt. Am Dorsum hat die Schafthaut das Collum glandis erreicht. Ihre caudalen freien Ränder berühren sich an der Basis der Facies urethralis nahezu, liegen aber apikal noch weiter lateral, so ein dreieckiges Stück der Facies urethralis freilassend, das apikal am breitesten ist.

Die Sinusöffnung ist bedeutend länger als am vorhergehenden Tage und nimmt überall das basale Drittel der Facies urethralis ein. Sie ist aus dem Bereich der Regio perineophallica völlig auf den Phallus verlagert. Dadurch hat der Damm scheinbar etwas an Länge zugenommen, ein Eindruck, der noch dadurch verstärkt wird, daß er jetzt nahezu rechtwinklig zur Facies urethralis liegt. Die Urogenitalplatte reicht nicht mehr ganz bis auf die Spitze. Ihr Verlauf ist bei den einzelnen Embryonen durch die Christa phallica verschieden stark gezeichnet. Sie beginnt also gleichfalls ein Stück unterhalb der Klitorisspitze.

Die Genitalwülste fallen als deutliche Längswülste auf und sind auch oral der Phallusbasis dicht nebeneinander als umbilikal allmählich verstreichende Längswülste zu verfolgen.

Mikroskopischer Befund: Am 19. Tage treten die im vorhergehenden Stadium angedeuteten Differenzierungen an den Geschlechtsgängen deutlicher in Erscheinung. Die Müllerschen Gänge zeigen bei den einzelnen Individuen durchaus abweichendes Verhalten. Bei den männlichen Embryonen haben sie nur noch auf ganz kleine Strecken ein sehr enges Lumen. Am wenigsten stehen sie hierin den Müllerschen Gängen der weiblichen Tiere in ihrem kranialen und weit caudalen Teil nach. In dem Bereich der weit zurückgebildeten Urniere fehlt ihnen ein Lumen völlig. In der daran anschließenden Plica urogenitalis sind sogar nur noch Bruchstücke eines Epithelstranges vorhanden, und nur ganz weit caudal kurz vor der Mündung der Wolffschen Gänge in den Sinus konnten wir wieder auf 8—10 Querschnitten jederseits ein enges Lumen feststellen, die auf drei weiteren Schnitten wieder ineinander übergegangen sind, um sich dann den Wänden der einander stark genäherten Wolffschen Gänge anzulegen und wieder zu verschwinden. Anders bei den drei weiblichen Objekten. Hier sind die Müllerschen Gänge in der ganzen Ausdehnung des vorhergehenden Tages vorhanden und weisen auch im Bereich der Plica urogenitalis ein deutliches Lumen auf, das erst nach ihrer Vereinigung in dem Winkel zwischen den beiden Urnierengängen schwindet. Sie legen sich dem Epithel der Wolffschen Gänge gleichfalls an, mit deren Zellen ihr verdicktes Ende verschmilzt. Dabei drücken sie wieder das Lumen jedes Wolffschen Ganges mit ihrem blinden Ende auffällig nach innen ein. Daß die Wolffschen Gänge bei dem Weibchen statt dessen schon jetzt irgendeine Rückbildung erfahren, haben unsere Präparate nicht erwiesen.

Mit dem 19. Tage scheinen sich auch die ersten Geschlechtsmerkmale am Phallus anzubahnen. Die 6 von uns untersuchten Embryonen zeigen nämlich in dem distal an die Sinusöffnung anschließenden Sinuslumen ein verschiedenes Verhalten. Die basal liegende Sinusöffnung ist überall lang und spaltförmig. Bei zwei Längsschnittserien durch männliche Embryonen ist das Sinuslumen nach dem Apex zu in dem an die Öffnung grenzenden Teil als sagittaler peripher durch eine niedrige Urogenitalplatte abgeschlossener Spalt zu verfolgen, der in der distalen Hälfte wie früher röhrenförmig wird. Dieses proximal erweiterte Lumen ist mit der schon mehrfach betonten Spaltung der Urogenitalplatte zu erklären. Eine Querschnittserie durch ein anderes männliches Tier wies auf allen Querschnitten ebenfalls die Urogenitalplatte auf, die das Sinuslumen nach außen abschließt.

Bei den beiden weiblichen Querschnittserien (Abb. 14) ist

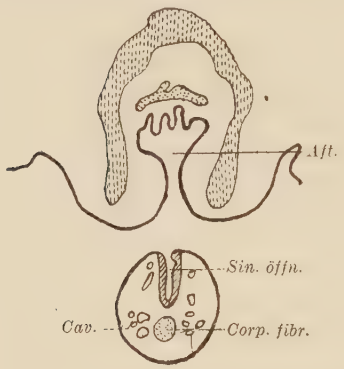

Abb. 14. Querschnitt durch After und Genitoperinealhöcker vom 19. Tage.

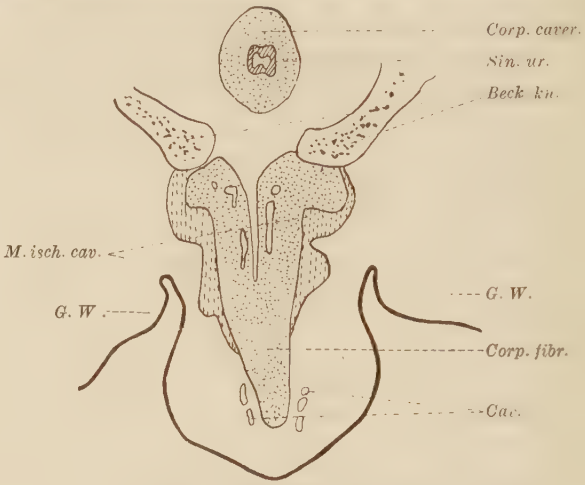

Abb. 15. Frontalschnitt durch Genitoperinealhöcker und Becken eines 19 Tage alten Embryos.

die Sinusöffnung in Gestalt einer apikal allmählich flacher werdenden Furche fortgesetzt, die bei einem dritten Tier distal allerdings durch ein sehr dünnes Epithelhäutchen verschlossen ist. Dieses Objekt weist in der Spitze auch noch ein ganz enges Sinuslumen auf, das bei den anderen beiden nicht zu beobachten ist. Die Epithelauskleidungen des früheren spaltförmigen, bzw. rundlichen Sinuslumens haben sich von der Achse des Phallus her in großer Ausdehnung aneinander gelagert, und zwar apikal mehr als nahe der Sinusöffnung, so die allmähliche Verflachung der Furche bewirkend. Wir entnehmen diesen Befund als erstes Geschlechtsmerkmal an dem Phallus des Weibchens, daß sich die Sinusöffnung durch Auseinanderweichen der Urogenitalplatte im peripheren Teil als Furche auf die Pars libera fortsetzt, indem gleichzeitig durch Aneinanderlagerung der axialen Entodermauskleidungen des früher röhrenförmigen Lumens der Grund dieser Furche weiter nach der Facies urethralis zu verlagert wird. Dabei kann die Furche häufig noch durch ein ektodermales Häutchen verschlossen sein. Beim Männchen bleibt das Lumen im apikalen Teil noch länger als sagittaler, durch die Sinusplatte verschlossener Spalt, bzw. als enges Rohr bestehen.

Die bei dem makroskopischen Befund erwähnte Abbiegung der Pars libera clitoridis nach dem Schwanze zu wirkt sich auch auf den Verlauf des fibrösen Körpers aus, der jetzt mit seiner dünnen Spitze deutlich nach der Facies urethralis umgebogen ist. In dem peripheren Teil des Corpus fibrosum, vornehmlich in den beiden Schenkeln, haben sich die Zellen nach Art von Epithelien geordnet, ein Vorgang, den wir als den Beginn der Bildung einer Tunica auslegen. Durch diese Modifizierung ist der Schwellkörper leichter gegen alles benachbarte Gewebe abzugrenzen. Zwischen die Anlage des Beckens und der Crura sind dünne Bindegewebsschichten getreten, die also zwischen beiden auch hier eine scharfe Grenze markieren. Die Anlage des M. ischiocavernosus ist in zahlreiche dünne Muskelbündel getrennt (Abb. 15).

In dem mächtig ausgedehnten lockeren Bindegewebe der Schafthaut treten vereinzelte kleine Epithelknäuel auf, die ersten Haaranlagen. Die späteren Cowperschen, bzw. Bartholinschen Drüsen beginnen sich etwas zu verzweigen, und ihre soliden Epithelstränge enden mit kleinen Verdickungen.

Stadium IX, 20tägige Embryonen.

Makroskopischer Befund (Abb. 20): Drei Momente bedingen die auffälligen Veränderungen an dem Höcker:

Erstens ist der basale Teil durch erhebliche Ausdehnung des Bindegewebes in der dorsalen Schafthaut und an den Seiten plumper geworden. Dieses energische Wachstum der von der Basis apikalwärts drängenden Bindegewebsmassen hat eine weitere Abknickung der Pars libera clitoridis zum Schwanz hin bewirkt, so daß sie jetzt in einem spitzen Winkel gegen die Afteröffnung geneigt ist. Die Schafthaut ist mit dem 20. Tage auch an der Facies urethralis mit ihren freien Rändern in der proximalen Zone zusammengewachsen, so daß damit der Höcker basal in einem Ring von Bindegewebe ruht.

Die zweite auffällige Erscheinung besteht darin, daß die Afteröffnung sich samt der kurzen Regio perineophallica gegen ihre Unterlage erhoben hat. Dabei ist die kraniale Wand des Dammes in breiter Ausdehnung mit dem Bindegewebe der caudalen Schafthaut verwachsen. Die Grenze zwischen beiden ist jederseits durch eine auf dem Abdomen senkrecht stehende Nische markiert. Die Afteröffnung liegt etwas höher als das kurze Perineum. Distal reicht dies ovale, erhobene Feld von Damm und After nahezu bis an den proximalen Rand der Pars libera clitoridis. Durch dieses Emporwachsen ist erklärlicherweise die am 19. Tage noch durchaus an der Basis des Höckers liegende Sinusöffnung weiter apikal verlagert, indem ihre proximale Wand jetzt durch das Dammplateau festgelegt ist. Dergestalt ist die die apikalwärts ziehende tiefe Furche verschließende dünne Epithelmembran beträchtlich kürzer geworden, um so mehr als mit dem 20. Tage der Sinus mit seinem apikalen Teil diese dünne Haut, die wir am 19. teilweise den Sinusspalt noch verschließen sahen, durchbrochen hat. Ganz weit apikal fällt eine in sämtlichen Dimensionen geringere Spitze der Pars libera auf.

Schließlich drittens treten in diesem Stadium zum erstenmal die Genitalwülste makroskopisch plastischer in die Erscheinung. Sie sind jedenfalls gegen die Basis des Höckers durch eine tiefe Rinne abgegrenzt, während sie nach den

Extremitäten zu wie bisher allmählich verstreichen. Sie setzen caudal an der den Aftervorsprung jederseits überragenden Schwanzbasis an und verlaufen von da als schmale, hohe Längswülste konvex nach außen gebogen am After, Damm und Höcker entlang, um sich ein ganzes Stück umbilikal dieses Feldes zu vereinigen, nachdem zwischen beiden zunächst noch eine deutliche Furche wahrnehmbar ist. So hat es den Eindruck, als ob Höcker samt Damm und After in das Abdomen eingesunken seien.

Mikroskopischer Befund: An den Müllerschen Gängen sind keine Fortschritte zu konstatieren. Sie gehen immer noch nach Verlust ihres Lumens in die Wände der Wolffschen Gänge über, kurz vor der Mündung in den Sinus. Sie haben sich selbst also noch nicht eröffnet.

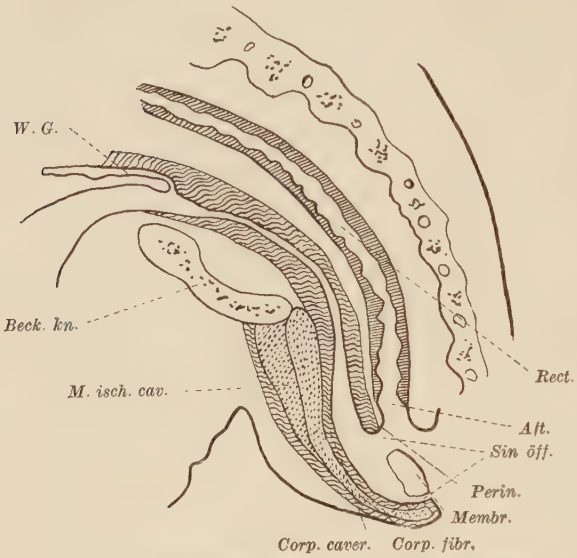

Abb. 16. Sagittaler Medianschnitt durch den Genitalhöcker eines Embryos vom 20. Tage.

Der Längsschnitt (Abb. 16) macht die Verhältnisse nach der Lupenbetrachtung mikroskopisch noch deutlicher. Der lange Spalt der Sinusöffnung ist proximal durch den sehr kurzen Damm begrenzt. Gleichfalls ist die Durchbruchsstelle des Sinuslumens im apikalen Teil als kürzerer Spalt ersichtlich. Zwischen beiden Öffnungen ist die dünne, ektodermale Haut angedeutet (Abb. 16, Membr.), die natürlich mit den seitlichen Sinuswänden in Zusammenhang steht. An ihrer Innenseite sind mehr oder weniger große Zellreste zu beobachten, die so das Sinuslumen an dieser Stelle noch eine Weile verengern. Von einer Urogenitalplatte kann nach dieser Entwicklung kaum mehr gesprochen werden, da sie nach ihrer völligen Aufspaltung lediglich die epitheliale Auskleidung des Sinuslumens, bzw. der Sinusöffnung darstellt. Die apikale Verlagerung der Sinusöffnung ist nach unserer Meinung seit dem 19. Tage folgendermaßen vor sich gegangen:

(Abb. 17a—d). Zugleich mit der beginnenden Erhebung des Afters und der Regio perineophallica auf der Abdomenoberfläche beginnt die Umwachsung der Facies urethralis durch die dicke Schafthaut. Bei diesen Wachstumsvorgängen verhält sich die Regio perineophallica mehr passiv. Denn der After eilt dem Damm in seiner Erhebung ein wenig voraus. Durch Ausdehnung seiner umbilikalen Begrenzung in der Richtung auf die Höckerbasis und durch gleichzeitiges Vordringen der freien Seitenränder der Schafthaut kommt es lateral zuerst zu einer Verschmelzung der Bindegewebsmassen beider Organe. Die Oberfläche des Dammes liegt dagegen ein wenig tiefer. Infolgedessen bekommt die Sinusöffnung zunächst am weitesten apikal eine Ergänzung durch einen

transversalen Spalt, der begrenzt wird einmal durch das caudale Höckerepithel, seitlich durch das Epithel der freien Schafthauträndern und schließlich caudal von dem Epithel der äußeren Begrenzung des Afters. Durch weiteres zentripetales Wachstum der Schafthaut und des Afters, vom Zentrum dieses transversalen Spaltes aus gedacht, kommt es zu einer stetigen Einengerung dieses Spaltes, der schließlich in dem proximalen Teil noch eine Weile als enges, epitheliales Rohr bestehen bleibt. Endlich geht auch dieses zugrunde, und damit ist dann auf dieser Höhe auch der Damm gebildet. So besteht also die caudale Wand des Sinuslumens nach Verschluß seiner ehemaligen Spalte zum Teil aus Epithel, das ein Conglomerat des Ektoderms von den Schafthauträndern und von der äußeren Afterbekleidung darstellt. Zum Teil nur deshalb, weil es manchmal wohl durch seitlichen Druck auf die Spalte der Sinusöffnung zu einer Aneinanderlagerung ihrer beiderseitigen Ränder kommt. Entsprechend diesem Vordringen von Schafthaut, After und Damm rückt die basale Grenze der Sinusspalte

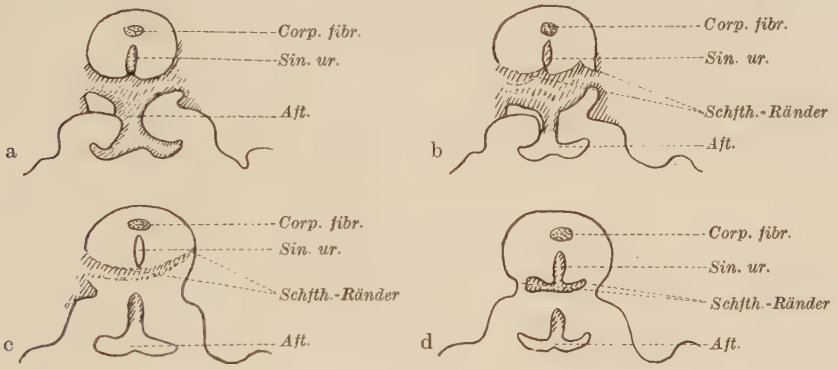

Abb. 17 a—d. 4 Querschnitte durch Genitalhöcker und Aftervorsprung eines 20 tägigen Embryos.

weiter apikal, und auch ihr distaler Rand wird in derselben Richtung verlagert, indem die dünne Haut, die das Sinuslumen nach der Spitze hin manchmal verschließt, dementsprechend einreißt. Bei diesen Vorgängen wird das im basalen Teil des Schaftes liegende Sinuslumen nicht verengert, und es verjüngt sich nur ganz weit basal nach dem Becken zu sehr wenig, bis es im Bereich des Abdomens auf dem Querschnitt schließlich rundlich wird.

Die Regio perineophallica besteht in ihren seitlichen Teilen wie die Schafthaut aus lockerem Bindegewebe. In den medianen Teil hingegen dringt der kavernöse Körper ein, der das nach Verlagerung der Sinusöffnung neu entstandene Lumen umwächst. Dieser Schwellkörper grenzt beim Weibchen direkt an die Ringmuskulatur des Afters.

Im Laufe der weiteren Entwicklung schnürt sich die Verbindung von After und Facies urethralis in der Mitte mehr ein, so daß dadurch die beiden Nischen hier tiefer und der Damm damit schmäler werden als distal und proximal. In der Basis des Genitalhöckers haben sich die Anlagen der Bartholinschen Drüsen weiter verästelt.

Das Corpus fibrosum verläuft entsprechend dem Dorsum phalli in einem umbilikal konvex gekrümmten Bogen, wobei sich seine Spitze besonders energisch

gegen die Facies urethralis umbiegt. Das Corpus clitoridis weist im äußersten Teil einen rundlichen Querschnitt auf, der aber nach der Basis der Pars libera zu dreieckig wird. Lateral, mehr dem Dorsum phalli zugekehrt, wird der fibröse Körper von Nerven und Gefäßen begleitet, welch letztere mit dem 20. Tage in Arterien bzw. Venen zu trennen sind. Weiter ziehen jetzt zum erstenmal von der Aftermuskulatur durch die Regio perioneophallica deutlichere Muskelzüge in den Höcker, die sich jederseits in geringer Ausdehnung an das Corpus fibrosum anheften. Es ist dies die Anlage des M. constrictor cunni. Von dem M. ischiocavernosus reicht ein medianer Strang weit apikal, wo er sich unterhalb der Biegungsstelle der Klitoris median an ihrer dem Dorsum phalli zugekehrten Seite anheftet, um weiter distal allmählich zu verstreichen. Von der Vereinigungsstelle der Crura clitoridis beginnend ist in dem Corpus fibrosum verschieden weit ein dünnes bindegewebiges Septum zu verfolgen, und weiter apikal ist der doppelte Ursprung des fibrösen Körpers mit dem 20. Tage angedeutet in einer konzentrischen Lagerung seiner Zellen um zwei exzentrische Lumina. In jedem Schenkel ist die anfangs nur als hohles Rohr angelegte Achse als Arterie nicht mehr zu verkennen, die an der Wurzel des Schenkels aus dem Becken kommend in denselben eintritt. Die Schenkel sind basal durch wenig Bindegewebe an dem Sitzbeinhöcker befestigt. Ihre ganzen übrigen freien Ränder werden von dem M. ischiocavernosus umfaßt.

Stadium X, 21 Tage alt.

Dieses Stadium brachte nur 6 männliche Embryonen, deren Untersuchung wir nicht schildern. Sie fällt einer Parallelarbeit von *Günther* zu, der die Entwicklung der äußeren männlichen Geschlechtsorgane darlegt. Wir stellen nur fest, daß diese Embryonen keine Fortschritte gegenüber dem 20. Tage erkennen lassen. Da sich nun zu dieser Zeit noch männliche und weibliche Objekte in der Entwicklung sehr nahe stehen, vermuten wir, daß auch bei den Weibchen wesentliche Veränderungen nicht eingetreten sind, eine Annahme, die uns eingehende Untersuchungen von fünf 22tägigen weiblichen Tieren bestätigen.

Stadium XI, 22 tägige Embryonen.

Makroskopischer Befund: Der Phallus hat in allen Dimensionen, und zwar Schaft und Schafthaut mehr als die Pars libera clitoridis, an Ausdehnung zugenommen. Dadurch erscheint die Pars libera relativ kleiner, wie ein Vergleich des unverletzten Objektes (Abb. 41 u. 42) mit der Abbildung eines solchen vom 20. Tage (Abb. 40) zeigt. Das Dorsum phalli ist noch stärker gekrümmt als zuvor, w eder infolge Zunahme des Bindegewebes in der Schafthaut. Demgegenüber ist die Facies urethralis durch apikales Wachstum von Regio perineophallica und After weiter verkürzt; sie beträgt ungefähr nur noch ein Viertel der Länge des Dorsum phalli. Die Pars libera clitoridis ist nach wie vor stark gegen den Damm geneigt. Im Querschnitt zeigt der basale Teil des Phallus eine nahezu quadratische Gestalt mit abgerundeten Ecken und ist an der Basis an allen Seiten durch eine tiefere Rinne gegen den caudalen Beckenabfall eingesenkt. Auf die Weise werden die Genitalwülste in dem gleichen Verlauf wie am 20. Tage plastischer. Die Sinusspalte ist meistens noch, besonders apikal, durch die dünne

Epithelschicht verklebt. An der Basis ist sie dagegen in mehr oder minder großer Ausdehnung offen, ist aber makroskopisch als dunkler Streifen bis dicht unterhalb der Klitorisspitze zu sehen. Verstärkt wird diese Erscheinung durch eine rinnenartige Einsenkung der die Spalte verschließenden dünnen Epithelhaut, die so als Crista phallica anzusehen ist.

Am 22. Tage konnten wir zum erstenmal ohne Fehldiagnose nach den inneren Geschlechtsorganen makroskopisch das Geschlecht bestimmen. Die Hoden sind als solche an ihrer gedrungeneren Gestalt nicht mehr zu verkennen gegenüber den schlankeren, kleineren Ovarien. Zudem sind sie bedeutend weiter caudal gerückt als die weiblichen Keimdrüsen, die den Ort ihres Entstehens kaum verlassen haben. Schließlich sind beim Männchen die Leitbänder der Hoden bedeutend stärker ausgebildet als die homologen Organe der Eierstöcke.

Abb. 18. Sagittalschnitt durch den Genitalhöcker eines Embryos vom 22. Tage.

Mikroskopischer Befund: Die Müllerschen Gänge haben den Sinus auch mit diesem Tage noch nicht erreicht, sie liegen nach ihrer Verschmelzung wie bisher den medianen Seiten der Wolffschen Gänge blind geschlossen an. Die Urnierengänge weisen ein verengertes Lumen auf und sind somit in der Rückbildung begriffen.

Neben der gewaltigen Zunahme des Bindegewebes im Dorsum phalli fällt auf dem Sagittalschnitt Abb. 18 ebenso die stark verkürzte Facies urethralis auf. Der im Schaft gelegene weite Teil des Sinus hat mit der apikal höher gewordenen Regio perineophallica an Länge gewonnen. Der Schnitt ist in der Klitorisspitze leider etwas schräg gefallen und hat dort die epitheliale Wand des Sinus getroffen, was in dem quergestrichelten Feld zum Ausdruck gebracht werden soll. Der fibröse Körper ist der Contur des Dorsums durch eine eigene stärkere Krümmung besonders in der Pars libera clitoridis gefolgt.

Die Veränderungen seit dem 20. Tage sind am besten in Querschnittserien zu verfolgen. Daraus ist einmal ersichtlich, daß die distale Verlagerung der Sinusöffnung in der bei 2 Tage jüngeren Embryonen beschriebenen Weise fortdauert. Das spaltförmige Sinuslumen, das durch die Epithelien der freien Schaft-

hauträndern und der umbilikalen Begrenzung des Afters einen in der Mittellinie der ehemaligen Facies urethralis gelegenen Zuwachs bekommen hat, ist an dieser Stelle auf Querschnitten seitlich kolbenförmig ausgebuchtet; dabei ist seine epitheliale Wand gegenüber der im Schaft gelegenen Auskleidung auffällig verdickt. In der ganzen Ausdehnung der Regio perineophallica gehen Schafthautbindegewebe und das des Afters ohne Grenze ineinander über.

Die Schafthaut beginnt eben die Pars libera zu überwachsen, und zwar reichen ihre seitlichen Teile ganz wenig kranial über die Basis der Pars libera hinaus. D ese Überwachsung geht aber nicht in der einfachen Weise wie an dem Schaft vor sich, indem sich das Schafthautbindegewebe ohne Grenze dem Mesoderm des Schaftes anlegt, sondern ihr apikaler Rand scheint oberhalb des Collum glandis fixiert zu sein. Durch weiteres Drängen der Bindegewebsmassen von der Basis her schlägt sich infolgedessen das periphere Ektoderm der Schafthaut nach der Pars libera clitoridis zu um. So entsteht

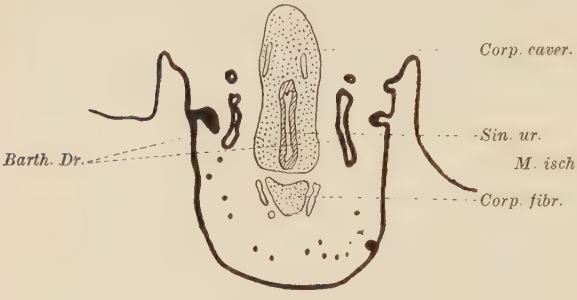

Abb. 19. Querschnitt durch den Genitalhöcker eines 22 tägigen Embryos.

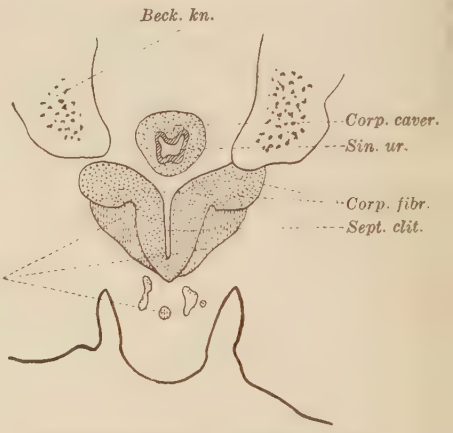

Abb. 20. Frontalschnitt durch die Schenkel und einen Teil des Körpers der Clitoris eines 22 tägigen Embryos.

am 22. Tage an beiden Seiten des Collum glandis eine kleine Delle zwischen Pars libera und Schafthauträndern, womit die Bildung des Praeputiums eingeleitet ist.

Auf dem Querschnitt (Abb. 19) fällt noch besonders die neuerliche Ausdehnung der Bartholinschen Drüsen auf. Ihre bisher soliden Zellstränge haben an verschiedenen Stellen zugleich ein Lumen bekommen. Gleichzeitig halten, wie ersichtlich, weitere Epitheleinsenkungen von der Oberfläche her an. Die Haaranlagen in der Schafthaut haben beträchtlich an Zahl zugenommen. Abb. 20 schließlich stellt einen Frontalschnitt durch die Crura und ein Stück des Corpus clitoridis dar und soll vornehmlich das weitere Eindringen des bindegewebigen, sagittal gestellten Septums in das Corpus clitoridis veranschaulichen.

Stadium XII, 23 Tage post coitum.

Makroskopischer Befund: Dieses wie die nächsten Stadien stehen in dem Zeichen der Praeputiumbildung. So wird diese Neubildung am 23. Tage auch makroskopisch erkenntlich an der Ausdehnung der im vorigen Stadium nur an den Seiten angedeuteten Delle zwischen Praeputium und der Spitze des fibrösen Körpers auf dem ganzen Umfang der letzteren. Es ist also schon aus diesem makroskopischen Befund zu schließen, daß die *Glandarlamelle*, um uns

des von *Fleischmann* eingeführten Ausdrucks zu bedienen, in gleicher Ausdehnung angelegt ist. Die Regio perineophallica hat sich entlang der Facies urethralis weiter erhoben und nur noch ein verschwindend kleines Stück derselben freigelassen. Die Sinusöffnung besteht nur noch in einem auffällig kurzen Spalt, indem ihr distaler Rand nämlich an diesem Tage durch die am 19. Tage auf der Pars libera zuerst beobachteten kleineren Spitze festgelegt ist, und indem so ihre Spalte naturgemäß durch weitere, von der Basis herdrängende Zellmassen des Dammes und des Afters verkürzt werden mußte.

Mikroskopischer Befund: An den Müllerschen Gängen sind Wachstumsvorgänge auch mit diesem Tage nicht zu verzeichnen. Die Wolffschen Gänge sind aber beträchtlich weiter zurückgebildet und besitzen nur noch in dem caudalen Teil ganz nahe ihrer Mündung jederseits ein weites Lumen.

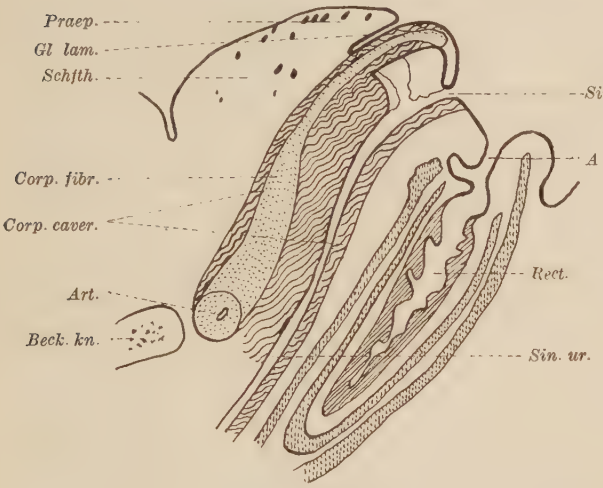

Abb. 21. Sagittaler Medianschnitt durch den Genitalhöcker eines 23 tägigen Embryos.

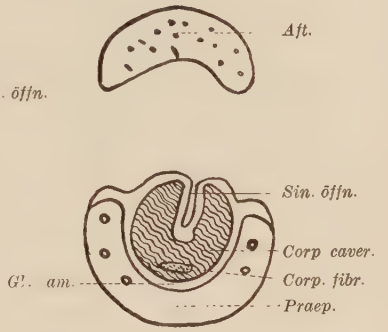

Abb. 22. Querschnitt durch Genital- und Analhöcker eines 23 tägigen Embryos.

Aus dem Medianschnitt (Abb. 21) wird die auffällige Verkleinerung der Sinusöffnung ohne weiteres klar, wenn man die Genese des letzten Tages verfolgt. Das Sinuslumen ist durch das weitere Wachstum vom After- und Dammplateau in dem basalen Teil nicht irgendwie eingeengert. Auf der dorsalen Seite der Klitorisspitze ist die doppelblättrige Glandarlamelle in relativ großer Ausdehnung vorhanden. Bei der Umwachsung der Pars libera eilt das Praeputium auf dieser Seite den übrigen Teilen voraus, ähnlich wie dies bei der Ausdehnung der Schafthaut an dem Dorsum phalli der Fall war. Besser als viele Worte veranschaulichen die fünf Querschnitte (Abb. 22—26) diese Wachstumsvorgänge. Der am weitesten apikal gelegte Schnitt (Abb. 22) zeigt das Praeputium nur erst am Dorsum, das die Pars libera clitoridis in einem Halbkreis umfaßt. Einige Schnitte weiter proximal (Abb. 23) sind die Epithelien der freien, schräg basal zusammenlaufenden Praeputiumränder einander so weit genähert, daß sie durch einen zwischen ihnen bestehenden Spalt das Sinuslumen nach der Peripherie hin beträchtlich erhöhen. Wir nennen ihre in der Mittellinie gelegenen Epithelien mit *Henneberg*[23]) (S. 332) *Zuwachsplatte*, da sie gewissermaßen eine

Fortsetzung der aus der Urogenitalplatte stammenden Wandbekleidungen des Sinusspaltes darstellen. Auf dem dritten Schnitt (Abb. 24) berühren sich die Epithelränder des Praeputiums in ihrem peripheren Teil, während die Ergänzung des Sinuslumens in den tieferen Schichten noch besteht. Noch weiter nach dem Collum glandis hin wird diese Erweiterung des Sinus durch die seitlich drängenden Bindegewebsmassen des Praeputiums wieder eingeschnürt, so daß hier wie in den tieferen Lagen nur noch eine ampullenartige Erweiterung des

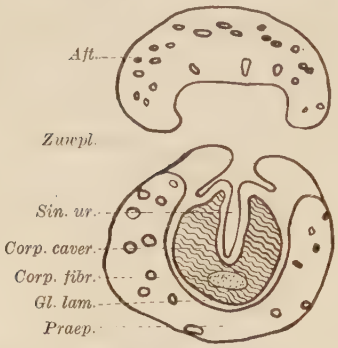

Abb. 23. Ein gleicher Schnitt weiter proximal als Abb. 22.

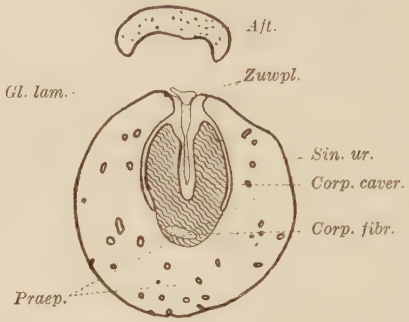

Abb. 24. Querschnitt derselben Serie noch mehr proximal als Abb. 23.

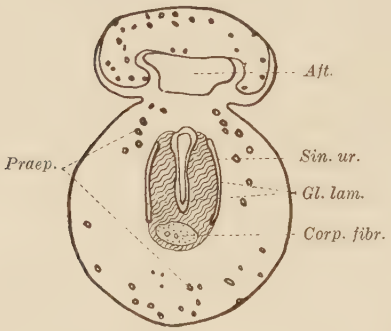

Abb. 25. Ein weiterer Querschnitt durch Anal- und Genitalhöcker desselben Embryos.

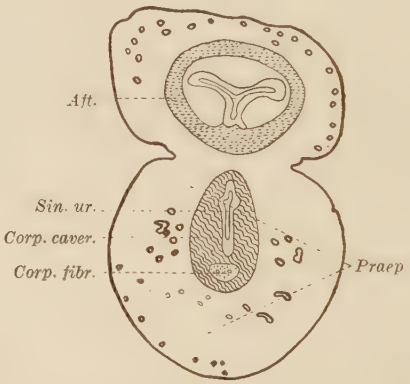

Abb. 26. Querschnitt durch Anal- und Genitalhöcker derselben Serie durch die Basis der Glandarlamelle.

Sinuslumens bestehenbleibt. Solches demonstriert ein vierter Querschnitt. Dieser Schnitt (Abb. 25) hat noch eben die tiefste seitliche Basis des Praeputiums getroffen, das den dorsalen Schluß schon wieder verloren hat, und auf einem noch etwas weiter basal liegenden fünften Schnitt (Abb. 26) völlig verschwunden ist.

Aus der Genese der Pars libera, die von Anfang an in der Hauptsache aus dem fibrösen Körper mit dem sie hier völlig umgebenden cavernösen Körper besteht, ist es verständlich, daß das vom Praeputium umschlossene Gebiet jetzt und auch späterhin aus diesen beiden Bestandteilen zusammengesetzt ist.

Schließlich ein sechster Schnitt dieser Serie (Abb. 27), der ein wenig distal der Vereinigung beider Klitorisschenkel liegt, soll die Angriffsstellen und die Lage

der verschiedenen, jetzt deutlich ausgeprägten Muskeln zu der Klitoris demonstrieren. Der ringförmige, vom *Sphincter ani* beiderseits an die Klitoris heranziehende M. constrictor cunni fällt am meisten durch seine Mächtigkeit auf. Die ventral des Corpus fibrosum liegenden Muskelbündel des M. ischiocavernosus erscheinen demgegenüber weniger ausgeprägt, da ihre größte Ausdehnung in der Sagittalrichtung liegt. So reicht vor allem das isolierte, am weitesten nach dem Dorsum phalli zu liegende Stück von dem ventralen Symphysenrande bis weit distal an die Klitoris.

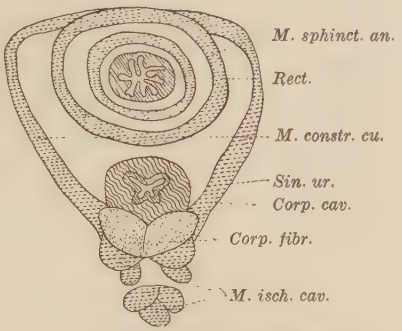

Abb. 27. Querschnitt durch die Muskeln des Afters und des Genitalhöckers eines 23 tägigen Embryos.

Das Sinuslumen liegt entsprechend seiner Bildung zum größten Teil im Schaft und in der Pars libera clitoridis. Seine kleine ampullenartige Erweiterung gegen die Facies urethralis hin liegt dagegen in dem Bereich der Schafthaut und apikal in dem des Präputiums. Der Sinus weist von der Klitorisspitze beginnend im Querschnitt zunächst ein sagittalspaltförmiges Lumen auf, in der Basis des Schaftes noch wird es durch die allseits drängenden Bindegewebsmassen rundlich und damit enger. Auf dem Querschnitt (Abb. 27) ist es stark gefaltet und zeigt etwa x-förmige Gestalt, die im Becken sichelförmig wird mit nach dem Beckenboden gerichteter Konvexität. Es ist überall vom kavernösen Körper umgeben, der sich nur im Gebiet des Präputiums an der Stelle des jüngsten Verschlusses der Sinusspalte noch nicht auf die der Facies urethralis zu gelegene Umgrenzung des Sinus ausgedehnt hat. Im Beckengebiet ist es, an der Mündung der Wolffschen Gänge beginnend, bis zur Ansatzstelle des M. constrictor cunni von einer Muskularis umgeben, die an der ventralen Seite am weitesten distal reicht und hier mit dem Musculus constrictor cunni konvergiert.

Stadium XIII, 24. Tag.

Makroskopischer Befund (Abb. 43 u. 44): Das ovale Feld des Höckers und Aftervorsprungs ist gegenüber dem Tage zuvor sehr gedrungen infolge verstärkten zentrifugalen Wachstums in der Schafthaut und in den seitlichen Begrenzungen des Afters. Dabei bleibt das Gebiet der Regio perineophallica in seinem Wachstum völlig zurück, so daß dadurch die Nischen zwischen den beiden Vorsprüngen von Höcker und After sehr viel tiefer werden. Verstärkt wird dieses gedrungene Aussehen noch durch die an diesem Tage bedeutend ausgeprägteren Genitalwülste, zwischen die der Höcker noch tiefer eingesunken ist. Recht deutlich ist der obere Rand des Praeputiums als Ringfurche um die Pars libera clitoridis ausgebildet, welch letztere kaum mehr mit ihrer apikalen Hälfte frei vom Praeputium ist. Die Afteröffnung ist nahezu bis zur gleichen Höhe wie das Praeputium emporgewachsen, nur die kurze Regio perineophallica liegt etwas tiefer. Die Sinusöffnung ist als ganz kurzer Spalt an der Basis der freien Kloritisspitze mit der Lupe deutlich zu erkennen. Apikal schließt sich eine schmale Rinne an, die bis auf die Mitte der Klitorisspitze reicht, wo sie mit einer ovalen Verbreiterung

endet. Sie ist bedingt durch eine gegen die Oberfläche eingesenkte Membran aus wenig Ektodermzellen, die das darunterliegende Sinuslumen nach außen hin nur noch sehr dürftig abschließt. Im Querschnitt zeigte die Urogenitalplatte in früheren Stadien am weitesten apikal einen hantelförmigen Querschnitt, in dem der periphere wie der zentrale Teil breiter waren als ein beide Verbreiterungen verbindendes schmales Epithelstück. Dadurch ist diese ovale Verbreiterung des Restes der Urogenitalfurche auf der Mitte der Klitorisspitze erklärt.

Mikroskopischer Befund: Die Mündung der Wollfschen Gänge und damit auch das blinde Ende der vereinigten Müllerschen Gänge sind etwas weiter in das Becken hinein vorgedrungen.

Der Sagittalschnitt (Abb. 28) zeigt die Verhältnisse bei dem am weitesten entwickelten Objekt. Hier ist ein verhältnismäßig großer Teil der Pars libera vom Praeputium überwachsen. Auf der Klitorisspitze ist die Medianlinie nicht

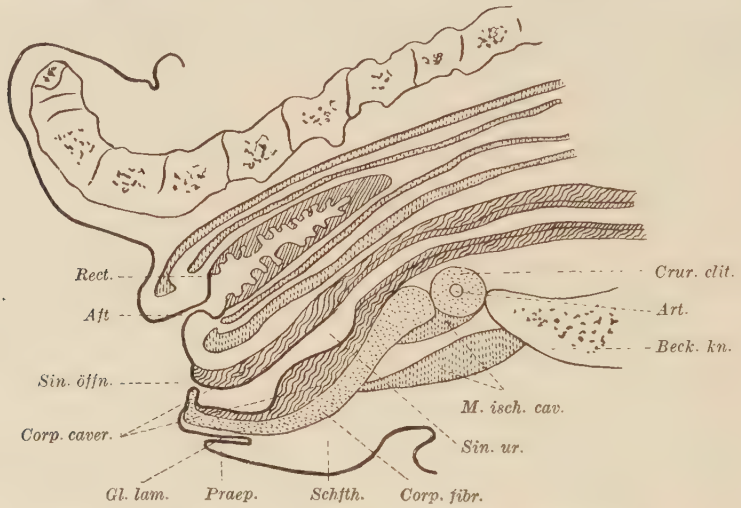

Abb. 28. Sagittaler Medianschnitt durch Anal- und Genitalhöcker eines Embryos vom 24. Tage.

genau getroffen. So erklärt sich die breite Mesodermzunge, die von dem Dorsum phalli gegen die Facies urethralis, wenn man überhaupt noch von einer solchen sprechen will, vorspringt und das Sinuslumen durch eine relativ solide Platte nach oben hin abzusperren scheint. Diese breite Zunge geht wenige Schnitte weiter median in die sehr dünne und daher leicht zerrissene ektodermale Membran über. Die übrigen Verhältnisse sind denen auf dem Medianschnitt vom Tage zuvor (Abb. 21) sehr ähnlich.

Nach zwei Querschnitten sollen die Beziehungen und Lageverschiedenheiten von Pars libera clitoridis und Praeputium zueinander näher erläutert werden, da in dem verschiedenen Verhalten von beiden Gebilden das charakteristischste Geschlechtsmerkmal für Kaninchenembryonen besteht, deren äußere, vor allem makroskopisch sehr ähnlichen Verhältnisse immer noch zu Fehldiagnosen führen. Der Unterschied besteht in der grundverschiedenen Verbindung von Pars libera clitoridis und Praeputium. Beim Männchen umfassen die Ränder der Glandarlamelle die Klitorisspitze in ihrer ganzen Ausdehnung ringförmig. Nur nach

der Facies urethralis zu bleibt die nicht vollständig vollzogene Aneinanderlagerung der freien Ränder zeitlebens in Gestalt des *Frenulums*, einer dünnen bindegewebigen Platte, bestehen, die so eine bleibende schmale Verbindung von Pars libera und Praeputium darstellt.

Diese Verbindung ist bei dem weiblichen Tier von Anfang an sehr viel breiter. Die Durchsicht der beiden Querschnittserien ergab folgendes: In den am weitesten apikal gefallenen Schnitten ist die beim vorigen Stadium schon erwähnte Zuwachsplatte auch jetzt vorhanden. Sie enthält namentlich weit apikal eine bemerkenswerte querliegende Ergänzung des sonst sagittal spaltförmigen Lumens. Doch dieses Lumen der Zuwachsplatte wird mit jedem tiefer liegenden Schnitt mehr verengert, bis nur die ampullenartige Erweiterung des Sinus übrigbleibt, die auch jetzt noch nahezu bis an die Basis des Phallus zu verfolgen ist. Die Zuwachsplatte selbst schwindet nach wenig weiteren Schnitten auch, nachdem die Praeputiumränder sich zuvor seitlich davon getrennt haben. So kommt schnell das Bild zustande, wie es aus dem Schnitt (Abb. 29) ersichtlich ist. Dieses ist in der Hauptsache der Zustand auch beim erwachsenen Tier. Es besteht hier also im Gegensatz zu dem männlichen Individuum eine breite bindegewebige Verbindung zwischen Pars libera und Praeputium, die ungefähr den vierten Teil der Peripherie der Glandarlamelle beträgt.

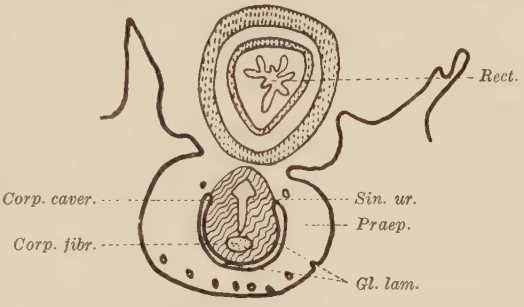

Abb. 29. Querschnitt durch Anal- und Genitalhöcker eines 24 tägigen Embryos.

Noch einer auffallenden Erscheinung muß Erwähnung getan werden. Es wurde maroskkopisch schon eine merkliche Vertiefung der Nischen zwischen After und Phallus bemerkt. Querschnitte bestätigen diesen Befund und erweisen nicht nur eine relative Verengerung der Regio perineophallica besonders im mittleren Abschnitt, sondern es geht daraus klar hervor, daß der Damm seitlich sogar absolut in transversaler Richtung eingeschnürt ist. Der so verschmälerte Damm besteht seitlich nach wie vor aus einer schmalen Zone lockeren Bindegewebes, während sein sagittaler Teil dichtere, regellose Zellagen aufweist. Wir schließen daraus, daß die Einengung infolge seitlichen Drucks der starke Wachstumsvorgänge aufweisenden Bindegewebsmassen im After und Phallus zustande kommt.

In dem Corpus fibrosum sind vor allem in dem Gebiet kurz distal der Vereinigungsstelle beider Schenkel dünne transversal verlaufende Bindegewebsfasern zu sehen, und es fallen weiter vereinzelte Blutkörperchen in dem sonst dichten Zellgewebe auf. Das erste Auftreten dieser Erscheinungen geht in das vorige Stadium zurück.

Stadium XIV, 25 tägige Embryonen.

Makroskopischer Befund: Die makroskopischen Verhältnisse sind denen bei einem Tag jüngeren Objekten durchaus gleich. Ein weiteres Überwachsen der Klitorisspitze durch das Praeputium ist kaum festzustellen.

Mikroskopischer Befund: Auch hier sind nur geringe Fortschritte anzuführen. Das Verschmelzungsstück der Müllerschen Gänge liegt dem Sinus wohl etwas näher, es endet nach wie vor blind an der medioventralen Seite der Wolffschen Gänge. So ist also von der Ausbildung der Vagina auch an diesem Tage noch wenig zu bemerken. Die Wolffschen Gänge haben im caudalen Teil noch das gleiche Lumen wie in den letzten Tagen behalten. Sie münden mit zwei Längsspalten in das Sinuslumen. Nach ihrer Vereinigung haben sie eine im Querschnitt sichelförmige Gestalt, deren Konvexität dem Sinus zugekehrt ist. Von ihren seitlichen Hervorragungen ist je ein Epithelstrang weiter caudal zu verfolgen, der allmählich in dem Epithel des Sinus verstreicht. Dies ganze Mündungsgebiet mitsamt dem vereinigten Abschnitt der Müllerschen Gänge ist kaum weiter im Becken vorgerückt.

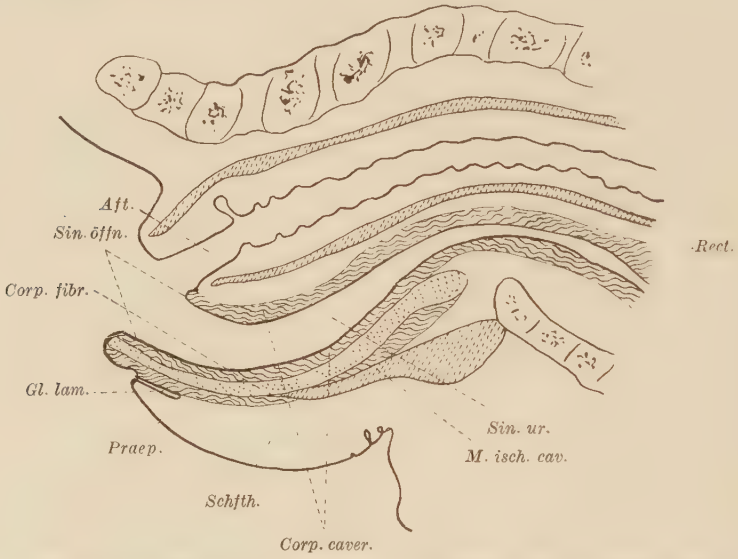

Abb. 30. Sagittaler Medianschnitt durch Anal- und Genitalhöcker eines 25 tägigen Embryos.

Eine Sagittalschnittserie (Abb. 30) läßt die Sinusöffnung an diesem Tage auf der abgeplatteten Spitze der Pars libera als einen ungefähr in einem rechten Winkel zur Afteröffnung liegenden Längsspalt erkennen, der auf der Klitorisspitze zwei Drittel der Medianlinie ausmacht. Der am vorhergehenden Tage noch in Gestalt der dünnen Membran bestehende Rest der Urogenitalplatte ist also inzwischen auch völlig gespalten, so daß die Sinusöffnung durch diesen Vorgang beträchtlich verlängert ist. Sie wird caudal durch den apikalen Rand der Regio perineophallica und cranial durch die Verlängerung der zentralen Sinuswand festgelegt. Die Querschnittserie zeigt ein etwas abweichendes Bild des Sinuslumens, indem sich nämlich seine sagittalen Epithelauskleidungen nach Art der ersten Differenzierung des Sinuslumens zum weiblichen Geschlecht am 19. Tage post coitum von innen heraus aneinanderlegen, so daß also das sonst gleichmäßig weite Sinuslumen bei diesem Embryo in der Pars libera zu zwei Dritteln nur einen sehr engen sagittalen, teilweise verklebten Spalt darstellt.

Statt dessen ist das Sinuslumen hier in dem der Regio perineophallica zu gelegenen Drittel kolbenartig erweitert und mit einem stark verdickten Epithelbelag ausgekleidet. So kommt denn in tieferen Schnitten nach dem Hinzutreten des Lumens in der Zuwachsplatte bei diesem Objekt die Gestalt des Sinuslumens zustande, wie sie die Abb. 31 aufweist, mit zwei Aufbauschungen aneinander, die einem engen Spalt aufsitzen. Wir legen dieser Erscheinung, da sie uns nur einmal begegnet, keine weitere Bedeutung bei, außer daß die Gestalt des Sinuslumens etwas variieren kann. Im Gegensatz zum Männchen heben wir hervor, daß beim Weibchen ein weites, spaltförmiges Sinuslumen die Regel ist.

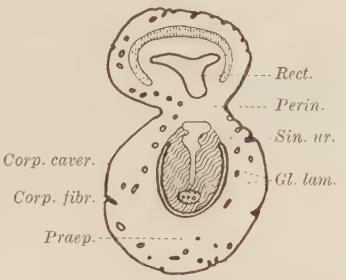

Abb. 31. Querschnitt durch Anal- und Genitalhöcker vom 25. Tage.

Stadium XV, 26. Tag.

Wir begnügen uns an diesem Tage mit der Wiedergabe einer doppelten Ansicht der makroskopischen Verhältnisse in den Abb. 45 u. 46. Es ist nur noch ein verschwindend kleines Stück der Klitorisspitze nicht vom Praeputium überwachsen, so daß es auf seiner Oberfläche deutlich den Eingang zum Sinus urogenitalis als einen nach der Facies urethralis zu verbreiterten Spalt erkennen läßt. Die Lage und die Vereinigung der sehr stark abgegrenzten Genitalwülste ist recht plastisch.

Die mikroskopischen Verhältnisse bieten keine wesentlichen Unterschiede gegenüber dem 25. Tage, weshalb wir uns gleich der Beschreibung des nächsten Stadiums zuwenden.

Stadium XVI, 27. Tag.

Makroskopischer Befund (Abb. 47 u. 48): Die Pars libera ist nunmehr völlig in dem Praeputium versunken, und in der Aufsicht (Abb. 47) ist nur noch ein kleines rundes Stück ihrer abgeplatteten Spitze mit einem kurzen Teil des Sinusspaltes in dem *Orificium praeputii* zu sehen. Der After hat nahezu die gleiche Höhe wie der Höcker. Zwischen beiden liegt der sehr kurze und schmale Damm.

Mikroskopische Verhältnisse: Die spaltförmige Sinusöffnung ist gegenüber dem 25. Tage infolge des weiteren Vordringens der Regio perineophallica horizontal zum Abdomen zu liegen gekommen und bildet mit der Afteröffnung einen stumpfen Winkel. Das Sinuslumen hat in den letzten Tagen nichts an der Höhe seines spaltförmigen Lumens im Höcker verloren. Die Durchsicht einer Querschnittserie ergab nur, daß mit diesem Tage der im basalen Teil des Höckers liegende Sinus stark gefaltet ist, um dann weiter nach dem Becken zu in eine querovale Form überzugehen.

Das Corpus fibrosum ist außer in dem Bereich der Glandarlamelle von einer deutlichen bindegewebigen Tunica albuginea umschlossen. Nur in der Klitorisspitze ist die Grenze gegen den cavernösen Körper weniger scharf markiert. An der Anheftungsstelle am Becken ist die Eintrittsstelle einer Arterie in den Schwellkörper angedeutet (Abb. 32), die jederseits im Schwellkörper bis in die Pars libera clitoridis als solche zu verfolgen ist.

Die Genitalwülste zeigen in ihrem lockeren Bindegewebe zahlreiche Haaranlagen, ebenso Schafthaut und Praeputium. Von dem Ektoderm der Schafthaut halten die Epitheleinsenkungen zu den Bartholinschen Drüsen immer noch an. Diese Drüsenpakete haben inzwischen eine mächtige Ausdehnung von ungefähr Bohnenform bekommen. Sie zeigen durchaus in ihrem der Mitte des Phallus zugekehrten Teil die Struktur der definitiven Drüsen. Im Praeputium haben sich Anlagen zu vielen kleineren Drüsen gebildet.

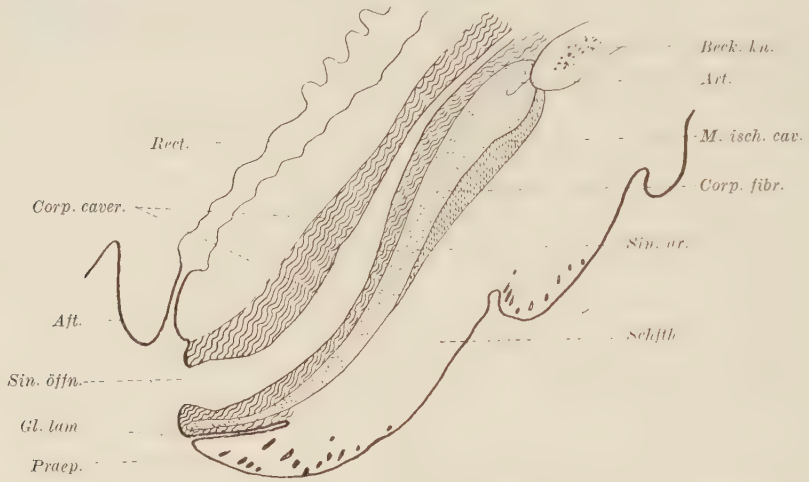

Abb. 32. Sagittaler Medianschnitt durch Anal- und Genitalhöcker eines 27 tägigen Embryos.

Stadium XVII, 28 tägige Embryonen.

Makroskopischer Befund: In den letzten Tagen des embryonalen Lebens sind nur noch wenig Besonderheiten in der Entwicklung aufgefallen. Es kommt lediglich auf eine gleichmäßige Weiterbildung der einmal angelegten Organe an, meistens in gleichen Verhältnissen. Zudem sind am letzten Tage vor der Geburt auch keine Neubildungen mehr zu beobachten. Das Präeputium hat die Pars libera weiter umwachsen, und das Orificium praeputii ist sehr eng geworden, so daß die Klitorisspitze äußerlich kaum mehr zu sehen ist.

Mikroskopischer Befund: Auch dabei ergeben sich beachtenswerte Fortschritte nicht. Die Klitoris weist nur eine lockerere Struktur auf gegenüber den letzten Tagen, so daß jetzt die Tunica albuginea im Vergleich zu dem von quer verlaufenden Spalten und Bindegewebsfasern durchzogenen Kern als breite Hülle mit dichterer Zellage auffällt. Auf Querschnitten verläuft auf der dem Sinus zugekehrten Seite eine mediane Rinne, die bei der Beschreibung der Genitalien des ausgewachsenen Tieres schon als Homologon der Harnröhrenrinne des Männchens beschrieben wurde. Am Grunde dieser Rinne beginnt die Tunica albuginea das Corpus fibrosum dorsoventral zu durchsetzen. So ist also am letzten Tage vor der Geburt in ganzer Ausdehnung des fibrösen Körpers das mediane, bindegewebige Septum angelegt.

Unsere Schnittserien reichen in den letzten Tagen nicht mehr weit genug

kranial, um Angaben über das Verhalten der Müllerschen Gänge zum Sinus zu machen. Wir stellen aber fest, daß von einer Vagina in der caudalen Beckenhälfte nicht die Spur vorhanden ist.

Stadium XVIII, 2- und 5tägige Junge.

Makroskopischer Befund: Die Abb. 49 u. 50 geben die äußeren Verhältnisse des Phallus eines 5tägigen Weibchens wieder. Der Höcker übertrifft den Aftervorsprung bei weitem an Mächtigkeit. Er steht nahezu senkrecht auf dem Beckenabfall und zeigt auf seiner stumpfen Spitze deutlich das enge Orificium praeputii. Auch in der Aufsicht (Abb. 49) ist die Pars libera clitoridis jetzt nicht mehr zu erblicken. Der Höcker ist in allen drei Dimensionen fast gleich groß. Seine caudale Begrenzung verläuft gerade, während der umbilikale Abfall wie in der ganzen Entwicklung ausgesprochen konvex gewölbt ist. Auffallend ausgebildet sind die Genitalwülste, die umbilikal des Dorsum phalli vollständig ineinander übergehen. Deutlich sind die tiefen Nischen zwischen Phallus und After zu sehen, die den kurzen und schmalen Damm bedingen. So erinnern diese äußeren Verhältnisse durchaus an den Phallus des ausgewachsenen Weibchens.

Mikroskopischer Befund: Aus der Durchsicht einer Querschnittserie durch den Phallus eines 2-tägigen Weibchens ergibt sich, daß mit dem Abschluß des embryonalen Lebens die äußeren Genitalien sich auch mikroskopisch im Prinzip nicht mehr von dem definitiven Zustand unterscheiden. Es sind alle späteren Organe in ihren Anlagen vorhanden. Die weiteren Entwicklungsvorgänge im postembryonalen Leben laufen lediglich auf ein ungleiches Wachstum der einzelnen Teile und damit auf eine Verschiebung in ihren Dimensionen und Proportionen hinaus.

Ganz abweichend von den übrigen Säugern und vor allem von den daraufhin untersuchten Nagern ist das Verhalten der Müllerschen Gänge in ihrer Ausbildung zur Vagina. Schon *Egli*[10]) (S. 49) betont das sehr langsame Wachstum der weiblichen Geschlechtsgänge des Kaninchens zuzeiten frühester Entwicklung, Beobachtungen, die *Kölliker*[28]) (S. 980) durchaus bestätigt. Wir wiesen im Verlauf unserer Untersuchungen verschiedentlich auf die geringe Weiterentwicklung der Müllerschen Gänge nach ihrer Verschmelzung kurz vor der Mündung der Wolffschen Gänge in den Sinus hin. Bei unseren letzten Stadien ergab sich, daß sie die caudale Hälfte des Beckens selbst in den ersten Tagen nach der Geburt noch nicht erreicht haben. Wir nehmen deshalb an, daß dieses langsame caudale Vordringen der Müllerschen Gänge begründet ist in der weit zurückliegenden Verbindung von Vagina und Harnröhre, wie wir sie bei dem ausgewachsenen Tier feststellten, bei dem die Harnröhre ungefähr 4 cm vor der Vulva in das Vestibulum mündet. Demnach ist der jetzt im Höcker liegende Teil des Sinus und auch noch ein Teil im Abdomen identisch mit dem Vestibulum, und man kann seit dem Verschluß des Sinusspaltes durch das Epithel der Schafthauträuder wie des Aftervorsprunges mit vollem Recht von der Anlage des Scheidenvorhofes im Höcker sprechen.

Auch Auskleidung und Gestalt dieses Sinusabschnittes entsprechen durchaus den Verhältnissen des ausgewachsenen Kaninchens. Der spaltförmige Querschnitt ist absolut weiter geworden und im ganzen Verlauf mit gemischtem Epithel, vornehmlich Pflasterepithel ausgekleidet.

Abb. 33. Kloakenhöcker eines 13tägigen Embryos.



Abb. 34. Kloakenhöcker eines Embryos vom 14. Tage.

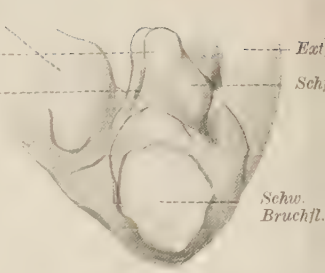

Abb. 35. Genitoperinealhöcker eines 15 tägigen Embryos.

Abb. 36. Genitoperinealhöcker eines 16 tägigen Embryos.



Abb. 37. Genitoperinealhöcker eines 16tägigen Embryos, von der Seite gesehen.

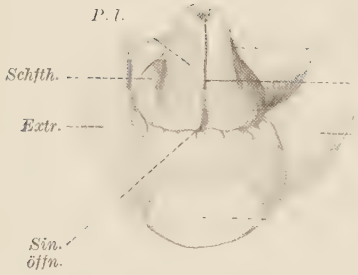

Abb. 38. Genitalhöcker eines 17 tägigen Embryos.

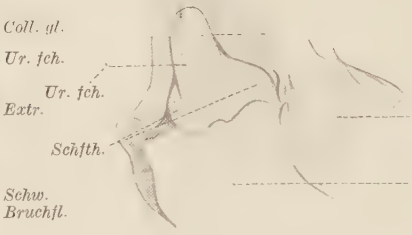

Abb. 39. Genitalhöcker eines 18 tägigen Embryos. Aufsicht auf die Facies urethralis.



Abb. 42. Genitalhöcker eines 22tägigen Embryos, von der Seite.

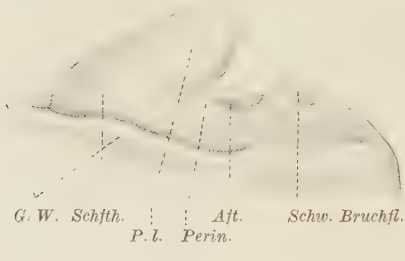

Abb. 40. Genitalhöcker, Damm und After eines Embryos vom 20. Tage.

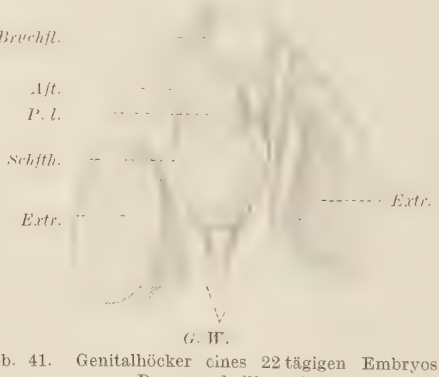

Abb. 41. Genitalhöcker eines 22tägigen Embryos, vom Dorsum phalli gesehen.

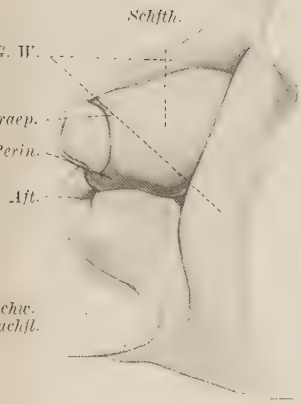

Abb. 43. Genital- und Analhöcker eines 24 tägigen Embryos, seitlich.

Abb. 50. Aufsicht auf Geschlechts- und Analhöcker eines 5 tägigen Jungen.

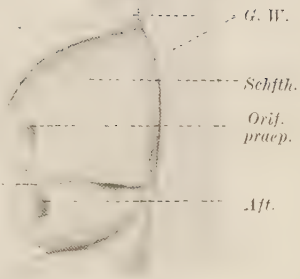

Abb. 49. Geschlechts- und Analhöcker eines 5 tägigen Jungen, von der Seite gesehen.

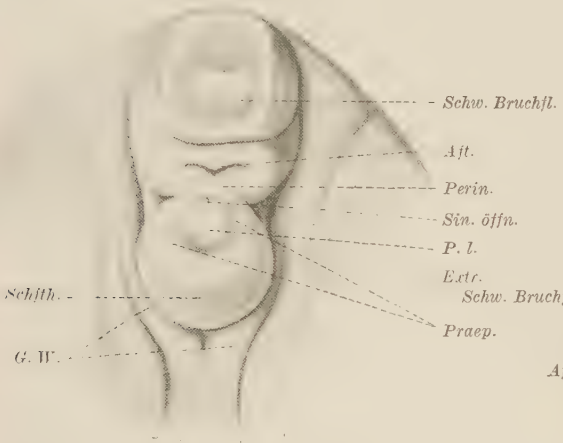

Abb. 45. Genital- und Analhöcker eines Embryos vom 26. Tage.



Abb. 44. Aufsicht auf Geschlechts- und Analhöcker eines 24 tägigen Embryos.



Abb. 46. Genital- und Analhöcker eines 26 tägigen Embryos, von der Seite.

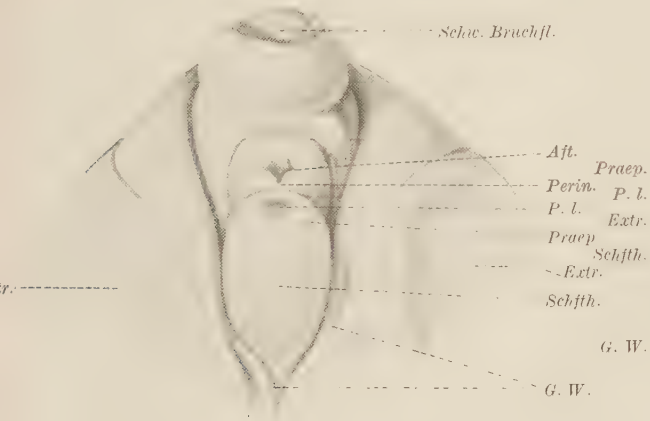

Abb. 47. Genital- und Analhöcker eines 27 tägigen Embryos.



Abb. 48. Abb. 47 von der Seite gesehen.

In der Pars libera liegt das der Facies urethralis zu gelegene Viertel dieses Lumens, das der Zuwachsplatte entstammt, völlig im Bereich des die Praeputiumränder verbindenden Bindegewebes. In der Ausdehnung des Schaftes ist die Ergänzung des Sinus durch den aus den freien Schafthauträndern und der Afterbegrenzung gebildeten Abschnitt in einer geringen Erweiterung kenntlich. Im basalen Viertel des Phallus wird das Sinuslumen stark gefaltet und symmetrisch sternförmig. Nach dem Becken zu wird es mehr und mehr transversal ausgebildet und nimmt schließlich im Becken konvexe Gestalt an mit weit gegen das Rectum ausladenden Schenkeln.

Die Struktur der Klitoris ist auch charakteristisch. Es fehlt ihr allerdings im peripheren Teil noch das Fettgewebe. Aber deutlich ausgeprägt ist doch das Gerüst von Bindegewebssträngen, wie wir es an dem fibrösen Körper des ausgewachsenen Tieres betonten. Das ganze mesodermale Gewebe ist noch lockerer geworden, indem sich die früher dichten Zellagen in einzelne Stränge aufgelöst haben, zwischen denen viele Capillaren verlaufen. Das bindegewebige Septum reicht weit in die Spitze hinein. Im ganzen ist der fibröse Schwellkörper im Vergleich zu dem cavernösen Schwellkörper relativ kleiner geworden.

Drüsen und Muskulatur gleichen schon in den voraufgegangenen Tagen völlig den ausgebildeten Organen. So ist denn der definitive Zustand in allen Teilen mit dem zweiten Tage nach der Geburt erreicht, und wir betrachten unsere Untersuchungen mit diesem Tage als abgeschlossen.

C. Zusammenfassung der Ergebnisse.

Wenn wir diese Entwicklung von den frühesten Stadien an schildern, sind wir bezüglich der Entwicklung von Ekto-Entodermverbindung und der ersten Anlage der Kloake und Kloakenmembran bis zum Beginn unserer eigenen Untersuchungen auf eine zusammenhängende Wiedergabe der Beobachtungen früherer Autoren angewiesen. Um jedoch Wiederholungen zu vermeiden, fassen wir diese Angaben möglichst kurz zusammen.

1. Die Ekto-Entodermverbindung.

Die früheste Anlage der Ekto-Entodermverbindung wurde von *Strahl*, *Kölliker*, *Tourneux* und *Giacomini* übereinstimmend bei Kaninchenembryonen mit 3—5 Urwirbeln beobachtet. Zu diesem Zeitpunkt schwindet das Mesoderm mitten auf dem Endabschnitt des Primitivstreifens zwischen den beiden Epithelien, die sich so in geringer Ausdehnung aneinanderlegen. Diese anfangs sehr schmale Membran verbreitert sich bei Kaninchenembryonen mit 11 und 13 Urwirbeln. Länger als bei anderen Nagern, z. B. als bei der Ratte, bleibt die Ekto-Entodermverbindung beim Kaninchen auf der Dorsalseite des Embryos liegen. Erst um die Mitte des 9. Tages beobachtete *Strahl*[34]) (S. 163) eine Verlagerung der Ekto-Entodermverbindung von der oberen Wand des Enddarmes auf die ventrale Seite des Embryos. Damit hat diese Bildung ihre definitive Lage am Embryonalkörper erreicht.

2. Schwanzdarm, Kloake und Kloakenmembran.

Über die Anlage und erste Entwicklung dieser drei Organe stehen uns nur einige kurze Angaben und wenige Zeichnungen von *Strahl* zur Verfügung. Bei

einem Embryo von 9 d 3 h nach der Begattung weist die Kloake eine recht komplizierte Gestalt auf. Sie zeigt dorsal jederseits eine schmale Ausbuchtung, die trichterförmige Mündung der Wolffschen Gänge, so daß wir also zu diesem Zeitpunkt mit Recht von einer Kloake sprechen können. Damit ist die Ekto-Entodermverbindung dann ihrerseits zur Kloakenmembran geworden. Zwischen beiden verdickten Epithelien ist eine scharfe Grenze markiert.

Der nächstältere Embryo von 10 d $1^1/_2$ h weist in seinem wohlausgebildeten Schwanzende zum erstenmal deutlich den allerdings schon in der Rückbildung begriffenen Schwanzdarm auf. Nur in seinem kranialen Abschnitt berührt das Entoderm des Schwanzdarmes noch das Ektoderm, so daß also die Kloakenmembran ein kurzes Stück auf die ventrale Seite des Schwanzfortsatzes hinaufreicht. Sicherlich hat aber in früheren Stadien eine Verbindung von Ekto- und Entoderm auch in ganzer Länge des Schwanzfortsatzes bestanden, eine Verbindung, die am 10. Tage aber schon wieder durch die seitlich wuchernden Mesodermmassen gelöst ist. Diese Erwägung berechtigt uns, nach Analogie bei der Ratte auch beim Kaninchen zu diesem Zeitpunkt für die verbleibende Ekto-Entodermverbindung den Terminus Kloakenmembran anzuwenden; denn auf dem Schwanzfortsatz ist die Ekto-Entodermverbindung wieder gelöst, deren Anlage in der auf der dorsalen Seite des Embryos zu frühesten Zeiten angelegten Ekto-Entodermverbindung neben der Anlage der Kloakenmembran enthalten war.

Das jüngste von uns untersuchte Stadium vom 12. Tage zeigt folgende Verhältnisse:

Nach Entfernung der Extremitätenanlagen, des Schwanzfortsatzes und des Nabels wird die Lage der Kloakenmembran schon makroskopisch erkennbar durch die Medianrinne, die durch starke Wachstumsvorgänge in dem Mesoderm beiderseits der Ekto-Entodermverbindung und durch gleichzeitige Ausbildung von Umbilikalgefäßen entstanden ist. Diese Medianrinne (Abb. 2 u. 3) wird früher auch auf der ventralen Seite des Schwanzfortsatzes die Ekto-Entodermverbindung begleitet haben; denn wir sehen jetzt noch bei zwei der Objekte einen Rest derselben auf dem Schwanz erhalten, während sie bei dem dritten gleichaltrigen Embryo an dieser Stelle wieder völlig verschwunden ist. Der Schwanzdarm ist in der fortgeschrittenen Entwicklung weiter zurückgebildet und bei dem am weitesten entwickelten Embryo nur noch als dünner Epithelstrang vorhanden, von dem nach *Strahl* mit dem 13. Tage [34) Abb. 15] nur noch ein verschwindender Rest nahe der Kloake übrigbleibt, um schon bei unserem 13tägigen Embryo völlig zu verschwinden. Inzwischen ist die Gestalt der Kloake weiter kompliziert. Auf dem Querschnitt (Abb. 2) hat sie im wesentlichen eine dreieckige Form mit ventral gerichteter Spitze. Der Darm setzt sich deutlich gegen die Kloake ab, er ist aber in dem dorsalen Teil der Kloake noch als schmale Ausbuchtung ihres Lumens zu verfolgen. Nach wie vor buchtet sich die Kloake den Wolffschen Gängen entgegen, die sich weiter caudal als der Darm in die Kloake eröffnen. Das Lumen des Darms ist rundlich und der aus der Kloake kranioventral abbiegende Sinus urogenitalis queroval, über dessen früheste Anlage beim Kaninchen von den Autoren auch keine Angaben gemacht werden. Die zwischen Darm und Sinus urogenitalis liegenden Mesodermmassen stellen

das Septum urorectale dar, das jetzt schon ein wenig caudal vorgedrungen ist und somit die Teilung der Kloake eingeleitet hat.

Das sonst überall einschichtige Entoderm ist nur im ventralen Teil der Kloake 2—3schichtig, dem hier in der Ausdehnung der Kloakenmembran eine Schicht kubischer Ektodermzellen anliegt. Die Kloakenmembran reicht bei 2 Embryonen vom Nabel aus noch ein Stückchen auf den Schwanzfortsatz hinauf. Ektoderm und Entoderm sind sehr wohl voneinander zu unterscheiden.

3. Kloakenhöcker, Kloakenplatte, fortschreitende Teilung der Kloake in Sinus urogenitalis und Rectum.

Aus der Abbildung eines Medianschnittes von *Strahls* fast 13tägigem Kaninchenembryo ist eine ganz geringe Hervorwölbung der postumbilicalen Leibeswand ersichtlich. Bei unserem Stadium II vom 13. Tage ist dieses Gebiet bedeutend stärker hervorgebuchtet, und es ist in diesem Gebilde nicht mehr die Anlage des Kloakenhöckers zu verkennen, die beim Kaninchen also am Ende des 12. Tages zum ersten Mal in die Erscheinung tritt. Von Anfang an ist das Gebilde etwas gegen den Schwanz geneigt, bedingt durch eine längere, flache Abdachung nach dem Nabel zu und durch einen steilen, caudalen Abfall (Abb. 33). Mit dem 14. Tage ist der Höcker bedeutend höher und hat etwa die Gestalt einer dreiseitigen Pyramide mit abgerundeter Spitze. Seine caudale Seite ist platt, während er umbilikal durch zwei ein wenig konvex gewölbte Flächen begrenzt ist, die median in einer stumpfen Kante zusammenstoßen. Er nimmt das ganze Gebiet zwischen Nabel und Schwanz ein. Seitlich zeigt er bald eine Abknickung eines schlankeren apikalen Teiles gegen eine mächtigere Basis, den Schaft. Die Medianrinne beginnt am 13. Tage (Abb. 33) ungefähr auf der Mitte der kranialen Höckerkante, ist am 14. Tage (Abb. 34) nur noch etwas unterhalb der Pyramidenspitze festzustellen, um sich vom 15. Tage (Abb. 35) an völlig auf den caudalen Höckerabfall zu beschränken. Der Höcker ist nur gegen den Schwanz durch eine Furche deutlich abgesetzt.

Die Kloake wird mit dieser Hervorwölbung der Leibeswand teilweise in die caudale Höckerhälfte verlagert. Dabei wird ihr Lumen durch Wachstumsvorgänge in dem seitlichen Mesoderm beträchtlich eingeengert, bis schließlich ihre beiderseitigen Entodermauskleidungen peripher an der Kloakenmembran beginnend sich aneinanderlagern. Dadurch wird die niedrige Kloakenmembran zu der anfangs auch noch nicht sehr hohen Kloakenplatte. Diese Aneinanderlagerung dauert aber die ganzen nächsten Stadien hindurch fort, und schon am 14. Tage erreicht die Kloakenplatte in der Höckerspitze eine beträchtliche Höhe, die das Kloakenlumen in dem distalen Viertel des Höckers sogar völlig schwinden läßt (Abb. 5). Der Verlauf der Kloakenplatte ist äußerlich nach der Ausdehnung der Medianrinne zu bestimmen, deren periphere Begrenzung sie darstellt. Die Kloakenplatte besteht entsprechend ihrer Genese aus einer dünnen Ektodermschicht und einer mächtigen Entodermplatte und schließt die Kloake als sagittal gestellte Platte nach Art der Kloakenmembran gegen die Außenwelt ab. Jetzt konnten wir Ektodermzellen und Entodermzellen nicht mehr voneinander trennen.

Die Teilung der Kloake schreitet infolge regen Wachstums des Septum urorectale sehr schnell voran. Schon am 13. Tage (Abb. 4) ist der Darmsattel

der caudalen Kloakenwand sehr nahe gekommen und läßt auf dem Sagittalschnitt nur noch eine sehr enge Verbindung zwischen dem Rectum und dem ventral gelegenen Teil der Kloake bestehen, das Analrohr *Fleischmanns*. Im Laufe des 14. Tages schon ist die Trennung der Kloake in Sinus urogenitalis und Rectum nahezu vollständig vollzogen, und es bestehen nur mehr verschwindende Reste des Analrohrs, wenn auch auf Längsschnitten überall noch die Grenze zwischen den beiderseitigen Epithelauskleidungen deutlich wahrzunehmen ist. Mit seinem Längenwachstum dehnt sich das Septum urorectale gleichzeitig nach den Seiten und dorsoventral aus, und das Cölom wächst weit in das Septum hinein. Dadurch wird eine erhebliche Einengerung des Darms und Rectums wie auch der ventralen Kloake bedingt. Hier weist das Kloakenlumen, oder richtiger Sinuslumen, am 14. Tage kranial einen transversal spaltförmigen Querschnitt auf, und sein Lumen ist weiter durch die ventral drängenden Mesodermmassen des Septums konkav eingebuchtet. Nach einer fast rechtwinkligen Abknickung reicht der Sinus urogenitalis am 14. Tage nur noch bis an die Grenze des distalen Höckerviertels hinan. Hier hat sein Lumen im Querschnitt (Abb. 6) die Gestalt eines hohen gleichschenkligen Dreiecks, dessen sehr kurze Basis in der Höckerachse liegt, mit der die umbilicale Begrenzung des Sinuslumens in seinem ganzen Verlauf zusammenfällt.

4. Genitoperinealhöcker, Gliederung der Kloakenplatte.

a) Genitoperinealhöcker.

Nach der im Laufe des 14. Tages vollzogenen Teilung der Kloake enthält der Höcker ihre Teilprodukte, den Sinus urogenitalis und den distalen Teil des Rectums, zwischen denen in der Ausdehnung des Septum urorectale die Lamina perineophallica entstanden sind. So trifft der Terminus Genitoperinealhöcker das Wesen dieses Gebildes am besten. Bald nimmt der Höcker beträchtlich an Höhe zu (Abb. 35), und besonders auffällig ist die Streckung seines gegenüber der Basis in allen Dimensionen kleineren apikalen Teiles, der nahezu zylindrisch geworden ist. Seine Abgrenzung in Gestalt der am 14. Tage nur lateral beobachteten konkaven Ausbuchtung gegen den Schaft hin wird auch nach der Medianlinie zu deutlicher. Die zur Urogenitalfurche gewordene Medianrinne ist sehr tief. Sie beginnt mitten auf der Höckerspitze und endet nach wie vor caudal an der Höckerbasis. Die caudale Höckerseite ist ebenso lang wie die kraniale, so daß der Genitalhöcker auf der Leibeswand senkrecht steht. Mit dem 16. Tage liegt der Genitoperinealhöcker zum ersten Mal frei zutage, da sich jetzt auch die Schwanzspitze weiter von der Leibeswand aufgerichtet hat. Infolge verstärkten Wachstums im postumbilicalen Gebiet der Leibeswand erscheint hier ein vom Höcker freies Stück des Abdomens, und der Höcker rückt etwas vom Nabel ab. Diese Streckung der postumbilicalen Zone hält während der ganzen weiteren Entwicklung an und führt schließlich zu der definitiven Lage des Höckers an dem caudalen Beckenabfall.

Die Anlage der Pars libera clitoridis ist weiter gestreckt, und auch der basale Teil des Höckers ist am 16. Tage ein wenig schlanker geworden. Das Collum glandis bildet sich überall deutlich aus. Gegen seine Unterlage ist der Höcker durch eine Einschnürung stark abgesetzt, bedingt durch eine Wucherung des

Schafthautbindegewebes, zunächst nur umbilical und lateral des Schaftes. Mit einem ein wenig verbreiterten Ende der Urogenitalfurche ist an der Höckerbasis die baldige Eröffnung des Sinus angedeutet, während die Urogenitalfurche auf der Lamina perineophallica verschwunden ist. Die andauernden Wachstumsvorgänge in der caudalen Höckerhälfte lassen den caudalen Höckerabfall länger werden als den kranialen, so daß der Genitoperinealhöcker eine Weile umbilical geneigt ist. Im basalen Teil ergreift die Schafthaut am 17. Tage auch von der caudalen Seite des Höckers Besitz. Hier macht sich eine Abflachung seines basalen Viertels bemerkbar, die am 18. Tage zu einer deutlichen Abtrennung dieses Gebietes vom Höcker führt (Abb. 39). So liegt jetzt die Regio perineophallica nahezu im Niveau des Abdomens, und damit ist der Genitoperinealhöcker zum Genitalhöcker geworden.

b) Gliederung der Kloakenplatte.

Das Septum urorectale hat mit dem 15. Tage die caudale Kloakenwand in ganzer Breite erreicht. Infolgedessen sind die Entodermauskleidungen des Analrohrs nach seiner gänzlichen Einschnürung völlig ineinander übergegangen und bedingen an dieser Stelle gleichsam eine Ergänzung der Kloakenplatte. Nach der Teilung der Kloake ist auch die Kloakenplatte differenziert in Analplatte, Lamina perineophallica und Urogenitalplatte (Abb. 7). Die Lamina perineophallica entspricht dem Teil der Kloakenplatte, dem sich das Entoderm des Analrohrs angelagert hat, und aus dem hernach die Regio perineophallica hervorgeht. Die Analplatte liegt proximal davon und verschließt nur eine ganz kurze Zeit noch das Rectum gegen die Außenwelt. In diesem Abschnitt machte sich schon am 14. Tage ein geringes Auseinanderweichen der Entodermzellen von innen heraus bemerkbar. Diese Spaltung der Analplatte, die durch die Art der Entstehung der Kloakenplatte infolge Aneinanderlagerung der beiderseitigen Entodermschichten der Kloake sehr begünstigt ist, ist jetzt beinahe vollzogen. Ganz weit distal in der Analplatte ist ein spaltförmiges Lumen zu verfolgen, das aber durch die sich konvex nach außen vorwölbende Aftermembran noch verschlossen ist. Sie liegt etwas distal der Schwanznische, so daß an der Höckerbasis ein postanales Gebiet besteht. Mit dem 16. Tage ist die ehemalige Kloakenplatte durch weiteres Vordringen des Mesoderms in der Ausdehnung des Septums völlig verschwunden, und damit wird die Lamina perineophallica zur Regio perineophallica. Wachstumsvorgänge im Gebiet der Leibeswand an der Höckerbasis haben die Postanalzone des vorhergehenden Tages schon wieder verschwinden lassen. Die Aftermembran ist zerrissen, und das Rectum hat sich direkt am Grunde der Schwanznische eröffnet (Abb. 9). Damit ist von der ehemaligen Kloakenplatte nur noch die Urogenitalplatte übrig, deren Entwicklung im folgenden Abschnitt im Zusammenhang mit dem Sinus urogenitalis dargestellt wird.

5. Genitalhöcker, Urogenitalplatte und Sinus urogenitalis.

a) Der Genitalhöcker.

Die Veränderungen am Genitalhöcker oder Phallus stehen fast ausschließlich im Zeichen des Wachstums der Schafthaut und hernach des Praeputiums. So

hat sich mit dem 18. Tage (Abb. 39) die Schafthaut noch mehr aufgebauscht und sich weiter auf den caudalen Höckerabfall ausgedehnt, wenn sich ihre freien Ränder auch immer noch nicht berühren. Vor allem haben am Dorsum phalli rege Wachstumsvorgänge eingesetzt, denen gegenüber die Facies urethralis wieder an Länge zurücktritt. Am Grunde des Höckers ist die Sinusöffnung auch makroskopisch zu erkennen, und die Urogenitalfurche ist von der Höckerspitze bis an die Sinusöffnung bei manchen Objekten als dünner epithelialer Strang zu verfolgen.

Mit dem nächsten Tage bedingt energisches Wachstum der Schafthaut vor allem am Dorsum phalli eine Abknickung der Pars libera gegen den Schwanz hin. Am Dorsum phalli hat die Schafthaut das Collum glandis erreicht. Der basale Teil des Phallus wird durch beträchtliche Ausdehnung des Bindegewebes dorsal oder lateral in der Schafthaut bald sehr plump, Vorgänge, die zugleich durch weiteres apikales Wachstum eine energische Abknickung der Pars libera bedingen (20. Tag). Nach dem Verschluß der beiden bisher noch freien Schafthauträndern ruht der Höcker basal in einem Ring von Bindegewebe. Die Facies urethralis wird von der Basis her stark verkürzt, indem sich zwischen Phallus und Schwanz ein ovales Feld von Perineum, Schafthaut und After auf dem Abdomen erhebt und an dem Höcker emporwächst. Dabei ist dieser Vorsprung jederseits durch eine tiefe Nische gegen den Höcker abgesetzt. In der nächsten Zeit, bis zum 22. Tage, nimmt der Phallus in allen Dimensionen erheblich an Ausdehnung zu, und zwar Schaft und Schafthaut mehr als die Pars libera, die dadurch gegenüber der Höckerbasis relativ kleiner wird (Abb. 41 u. 42). Das Dorsum phalli ist sehr stark konvex gewölbt, während die Facies urethralis durch weiteres Vordringen des Dammes und Afters stärker verkürzt wird. Ihre Länge beträgt nur noch ein Viertel von der des Dorsums (Abb. 18). Nun wird auch die bisher noch freie Klitorisspitze von dem Praeputium umwachsen (Abb. 21), das die Pars libera clitoridis in den letzten Tagen des embryonalen Lebens völlig in dem Präputialsack verschwinden läßt (Abb. 47 u. 48). In gleicher Weise wächst an der Facies urethralis das ovale Feld von Perineum und After weiter empor, bis es bald nach der Geburt nahezu die gleiche Höhe wie der Phallus erreicht hat, dem damit dann die Facies urethralis völlig verloren gegangen ist (Abb. 49 u. 50).

b) Urogenitalplatte und Sinus urogenitalis.

Nach der Teilung der Kloake sahen wir am 14. Tage einen wesentlichen Teil des Sinus urogenitalis in Gestalt eines seitlich komprimierten, sagittal gestellten Spaltes nahezu rechtwinklig in die caudale Höckerhälfte hinabsteigen (Abb. 5 und 6). Dieses Sinuslumen wird am folgenden Tage infolge weiterer Aneinanderlagerung seiner Entodermauskleidungen im distalen Drittel des Höckers durch die hier verhältnismäßig hohe Urogenitalplatte völlig verdrängt (Abb. 7). Gleichzeitig ist der Sinus auch in seinem kranialen Verlauf weiter eingeengert, und nur im Mündungsgebiet der Wolffschen Gänge fällt ein etwas weiteres Lumen auf, das hier transversal mehr mißt als dorsoventral.

Die proximale Begrenzung der Urogenitalplatte ist durch die distale Wand der Regio perineophallica festgelegt, und so reicht dieselbe am 16. Tage nur noch

bis an das basale Höckerviertel hinab (Abb. 9). Apikal ist sie noch ein wenig höher geworden, wenn auch ihre Entodermzellen überall, vor allem aber proximal, wieder auseinanderzuweichen beginnen, ein Vorgang, der hier eine Erweiterung des Sinuslumens bedingt. Die Durchsicht der Querschnittserien ergibt mit diesem Tage zum ersten Mal eine Verbindung des Sinuslumens mit der Außenwelt; denn proximal vom Sinuslumen beginnend ist in dem niedriger gewordenen Teil der Urogenitalplatte ein dünnes Rohr zu verfolgen, das zur peripheren Begrenzung der Urogenitalplatte hinzieht und sich hier nach außen eröffnet. Dieses Rohr ist durch Auseinanderweichen und Schwinden von epithelialen Zellen entstanden.

Mit dem 17. Tage ist der Sinus infolge weiterer Aufspaltung der Urogenitalplatte und teilweisen Zellenschwundes spaltförmig geöffnet. Auch apikal treten regere Rückbildungserscheinungen in der Urogenitalplatte auf, denn das Sinuslumen ist jetzt deutlicher als am 16. Tage bis in die Höckerspitze als enges Rohr zu verfolgen.

Die Sinusöffnung hat auch eine teilweise Spaltung der Lamina perineophallica bewirkt und liegt deshalb zunächst in geringer Ausdehnung im Bereich der Regio perineophallica. Dabei ist sie vielfach noch durch Epithelreste verstopft (Abb. 13). Die Aufspaltung der Urogenitalplatte vom Sinus her dauert am 18. Tage fort und läßt so das Sinuslumen überall als sagittal gestellten Spalt erscheinen, der nur ganz nahe der Höckerspitze in das enge Rohr vom vorhergehenden Tage übergeht.

Der 19. Tag läßt die ersten Geschlechtsdifferenzierungen am Phallus erkennen. Die Urogenitalplatte ist beim Weibchen in ganzer Ausdehnung bis nahe der Höckerspitze auseinandergewichen, während sich gleichzeitig von der axialen Sinusauskleidung her eine auffällige Aneinanderlagerung der Entodermzellen nach Art der Genese der Kloakenplatte bemerkbar macht. Dadurch wird der Sinus mehr nach der Peripherie hin verlagert, indem sich die Sinusöffnung apikal als allmählich flacher werdende Furche fortsetzt. Doch ist das Sinuslumen apikal meistens noch durch eine dünne ektodermale Haut verschlossen. Beim Männchen bleibt statt dessen der Sinus weiterhin als sagittaler, durch die Urogenitalplatte gegen die Außenwelt abgeschlossener Spalt bestehen.

Die Sinusöffnung liegt am 20. Tage nach der Abtrennung der Regio perineophallica völlig im Bereich des Höckers (Abb. 16 und 40). Ihre proximale Begrenzung ist durch die vordere Wand des Perineums festgelegt. Die dünne epitheliale Haut, die das Sinuslumen teilweise noch überwölbt, ist jetzt distal bei allen Objekten von dem Sinuslumen durchbrochen (Abb. 16). Nach dieser Entwicklung kann von einer eigentlichen Urogenitalplatte nicht mehr die Rede sein. Zugleich setzt eine apikale Verlagerung der Sinusöffnung ein infolge der Erhebung des Afters und Perineums, wie wir sie Seite 356 ff. ausführlich dargestellt haben. Auf diese Weise liegt nach dem 22. Tage in dem basalen Teil des Höckers proximal der Sinusöffnung wieder von neuem ein spaltförmiges Sinuslumen, das einmal aus Teilen des ursprünglichen Sinus besteht, das aber zum andern einen beträchtlichen Zuwachs durch ein Lumen in der Mittellinie der ehemaligen Facies urethralis erfahren hat (Abb. 18). Auf Querschnitten stellt dieses Zuwachslumen eine kolbenartige Erweiterung des Sinus dar, die entstanden ist

aus den Epithelien der freien Schafthauträuder, des Dammes und der äußeren kranialen Begrenzung des Aftervorsprunges. Es ist also dieser Teil des Sinus mit Entoderm und Ektoderm ausgekleidet.

Der apikalen Verlagerung der Sinusöffnung ist natürlich bald durch die distale Begrenzung Einhalt geboten. So führt denn am 23. Tage schon das an der Facies urethralis weiter vordringende Perineum zu einer erheblichen Verkürzung der Sinusöffnung, während gleichzeitig das neue Sinuslumen im Schaft entsprechend an Länge zunimmt (Abb. 21). Die Umwachsung der Klitorisspitze durch das Praeputium bedingt auch hier eine Ergänzung des Sinusspaltes in der gleichen Weise wie im Bereich des Schaftes, indem die freien Praeputiumränder nach ihrem caudalen Verschluß mit einem zwischen ihnen bestehen bleibenden Spalt das Sinuslumen beträchtlich erhöhen. Nahe dem Collum glandis bewirken die drängenden Mesodermmassen des Praeputiums schon bald eine Einengung dieses Zuwachslumens, doch bleibt es in Gestalt der ampullenartigen Erweiterung, wie wir sie im Schaft entstehen sahen, auch in der Pars libera clitoridis erhalten (Abb. 23—24). Diese ganzen Vorgänge führen aber dazu, daß das Sinuslumen jetzt entgegen den Stadien vor der Eröffnung des Sinus nur noch teilweise im Bereich des Schaftes und der Pars libera liegt, während die Ergänzung durch Schafthaut, Perineum und Afterbegrenzung wie durch das Praeputium in diesen Bildungen selbst gelagert ist.

Die Sinusöffnung ist am 24. Tage auf der Klitorisspitze nur noch durch eine dünne Membran abgeschlossen (Abb. 28), die aber mit dem 24. Tage auch geschwunden ist (Abb. 29). So ist also jetzt die Sinusöffnung auf der abgeplatteten Spitze der Pars libera als ein ungefähr in einem rechten Winkel zur Afteröffnung liegender Längsspalt zu erkennen, der etwa zwei Drittel der Medianlinie der Klitorisspitze ausmacht. Zugleich erstreckt sich die Sinusöffnung noch auf die allerdings beträchtlich verkürzte Facies urethralis, so daß die Sinusöffnung an diesem Tage wieder etwas verlängert ist. Doch bald erreicht das Afterdammplateau nahezu die gleiche Höhe wie der Höcker, womit die Sinusöffnung völlig auf die Klitorisspitze beschränkt wird und so ihre definitive Lage erhält (Abb. 32, 45—48).

6. Lamina perineophallica, Regio perineophallica oder Perineum.

Beim ausgewachsenen Kaninchen fällt die geringe Ausdehnung des Perineums auf (Abb. 1). Auch beim männlichen Tier bleibt der Damm im Vergleich zu anderen Nagern zeitlebens sehr kurz, während die Regio perineophallica des Weibchens im Verlauf der Entwicklung relativ sogar ganz beträchtlich an Ausmaßen verliert.

Das Septum urorectale teilt, wie wir sahen, im Laufe des 14. Tages die Kloakenplatte in drei Teile: die Urogenitalplatte, die Analplatte und die Lamina perineophallica (Abb. 7). In dieser letzten Bildung haben wir entsprechend der Ausdehnung des ehemaligen Analrohres die erste Anlage des Dammes vor uns. Eine Weile behält dieses Teilstück der Kloakenplatte noch die charakteristische epitheliale Struktur bei, die durch die Aneinanderlagerung der entodermalen Epithelauskleidungen des Analrohres für kurze Zeit sogar ein wenig erhöht wird und so die Verbindung aufrecht erhält zwischen Anal- und Urogenitalplatte. Weiteres Nachdrängen des Septum urorectale läßt die Lamina

perineophallica aber schon am 16. Tage ihre charakteristische Struktur verlieren. Statt der epithelialen Zellen findet sich in diesem Gebiet dann nur noch Mesoderm, das nach außen hin in üblicher Weise von Ektoderm bekleidet ist (Abb. 9). Damit ist die Lamina perineophallica zur Regio perineophallica geworden. Auf der Lamina perineophallica machte sich sehr bald eine Verflachung der Urogenitalfurche bemerkbar, die an diesem Tage auf dem basalen Höckerviertel überhaupt nicht mehr festzustellen ist. Nur auf Querschnitten weist noch eine Verdünnung des Ektoderms in der Mittellinie, das hier gegenüber den sonst überall stark verdickten Epithel nur aus einer Schicht Zylinderzellen und wenig Plattenepithel besteht, auf das ehemalige Vorhandensein dieser Furche hin.

Am Tage darauf flacht sich das basale Höckerviertel in der Ausdehnung der Regio perineophallica erheblich ab. In Medianschnitten scheint dieses Gebiet gegenüber dem vorhergehenden Stadium etwas verkürzt, bedingt dadurch, daß die Zerstörung der Urogenitalplatte bei der Eröffnung des Sinus in früheren Stadien auch auf die Lamina perineophallica übergegriffen hat. Die Sinusöffnung liegt nämlich kurze Zeit teilweise in der Regio perineophallica (Abb. 13), aus der sie jedoch schon am 19. Tage völlig auf den caudalen Höckerabfall verlagert wird. Dieser apikalen Verlagerung der Sinusöffnung geht die völlige Abtrennung der Regio perineophallica vom Genitoperinealhöcker voraus, die sich am 17.Tage in der Abflachung des basalen Höckerviertels anbahnt. Es bleibt danach vom Genitoperinealhöcker nur der Genitalhöcker übrig, während die Regio perineophallica nahezu im Niveau des Abdomens liegt. Dieses von der After- und Sinusöffnung begrenzte Gebiet ist in der Entwicklung des weiblichen Phallus völlig identisch mit der Anlage des definitiven Dammes, und es führt die Entwicklung sogar zu einer relativ größeren Annäherung beider Öffnungen, was erklärlicherweise die eingangs betonte relative Verkürzung des Dammes voraussetzt.

Am 17. Tage erweisen die Querschnittserien durch die Regio perineophallica in der Medianlinie eine breite, flache Einsenkung. Aber am nächsten Tage ist von dieser Bildung nichts mehr festzustellen.

Bei der Betrachtung der Genitalien des ausgewachsenen Tieres fällt im Vergleich zu anderen Säugern die starke Erhebung des ovalen Feldes von Klitoris, Damm und After auf, die bedingt, daß Harn- und Geschlechtsöffnung und die Afteröffnung in beträchtlichem Abstand von dem caudalen Beckenabfall nahezu auf gleicher Höhe münden. Dieser definitive Zustand erklärt die eigenartigen Entwicklungsvorgänge beim Kaninchen, die mit der Erhebung des Afterdammplateaus einsetzen, und die in dieser Art bei den übrigen untersuchten Säugern nicht beobachtet wurden.

Schon makroskopisch fällt bei 20tägigen Embryonen die beginnende Erhebung dieses ovalen Feldes in die Augen (Abb. 40), Wachstumsvorgänge, die aus dem Zusammenwirken von Schafthaut, Afterbegrenzung und Regio perineophallica resultieren. Die freien Schafthauträndер legen sich mit ihren inneren Teilen in breiter Ausdehnung der kranialen Begrenzung des Perineums an, während sie lateral mit der sich gegen den Höcker zu ausdehnenden umbilicalen Begrenzung des Afters verschmelzen (Abb. 17a—d). Die Übergangsstelle ihrer lockeren Bindegewebsmassen ist beiderseits an dem Grunde der zwischen ihnen auf dem Abdomen senkrecht stehenden Nische festgelegt. Bei diesen Wachstums-

erscheinungen verhält sich die Regio perineophallica mehr passiv, indem nämlich der After in seiner Erhebung dem Damm immer ein wenig vorauseilt. Dadurch, daß es in dem lateralen Teil zwischen After und Schafthauträndern zuerst zu einer Verschmelzung kommt, liegt die Oberfläche des Dammes stets ein wenig tiefer als ihre Umgebung. So bekommt die durch den distalen Rand des Perineums basal begrenzte Sinusöffnung in diesem Teil für kurze Zeit eine Ergänzung in Gestalt der transversalen besonders weiten Vertiefung in der Ausdehnung des Dammes. Weiteres zentripetales Wachstum der Schafthaut und der Afterbegrenzung füllt jedoch diese Einsenkung schnell mit lockerem Bindegewebe aus, womit der definitive Damm in dieser Höhe ausgebildet ist, indem er seinerseits wieder die entsprechende apikale Verlagerung der Sinusöffnung bedingt hat. In dieser Art schreitet die Erhebung von Damm und After während der ganzen Entwicklung fort, bis sie zum gänzlichen Schwinden der Facies urethralis führt und Damm und After nahezu die gleiche Höhe wie der Phallus erreichen (Abb. 45 u. 46). Mit der Zeit kommt es nur zu einer immer stärkeren Einschnürung zwischen Schafthaut und After, die so zu einer weiteren Vertiefung der beiderseitigen Nischen und gleichzeitig zu erheblicher Verschmälerung des Dammes führt (24. Tag).

Die Regio perineophallica besteht in ihren seitlichen Teilen aus lockerem Bindegewebe, während in den mittleren Teil der kavernöse Körper einwächst, sobald er das definitive Sinuslumen im Schaft am 20. Tage zu umwachsen beginnt (Abb. 16). Weiter ziehen vom After her durch das Perineum die Muskelzüge des M. constrictor cunni in den Phallus hinab. Am gleichen Tage fallen nach der Mitte zu im Damm gedrängte, unregelmäßige Lagerungen der Bindegewebszellen auf gegenüber den seitlichen, bedeutend lockereren Zellagen. Wir führen diese Erscheinung auf Druckwirkungen des weiter nach der Mitte zu drängenden Bindegewebes, vornehmlich in der Schafthaut zurück, die so an diesem Tage eine absolute Einengerung des Dammes bewirken. Am 27. Tage ist die durch das weitere umbilicale Vordringen der kranialen Afterbegrenzung zu erklärende Verkürzung des Dammes besonders auffällig, und Sinus- und Afteröffnung liegen horizontal ungefähr auf gleicher Höhe und sind einander sehr nahe gekommen. Die Verhältnisse des fünftägigen Embryos erinnern durchaus an die Lagebeziehungen am Phallus des ausgewachsenen Weibchens, und besonders fallen die beiderseitigen tiefen Nischen zwischen After und Phallus auf, die den schmalen und kurzen Damm gegenüber diesen mächtigen Gebilden völlig zurücktreten lassen (Abb. 47 u. 48).

7. Schafthaut, Praeputium und dem Frenulum homologe Bildung.

In diesem Abschnitt beschränken wir uns lediglich auf die Darstellung der Entwicklung von Schafthaut und Praeputium, ohne dabei den Einfluß ihres Wachstums auf die Gestaltung des Höckers zu berücksichtigen, um Wiederholungen aus dem Abschnitt 5 (S. 376ff.) zu vermeiden.

a) Die Schafthaut.

Die erste Anlage der Schafthaut wird auf Schnitten durch den Höcker von 14tägigen Embryonen zum ersten Mal augenfällig, gleich nach der Teilung

der Kloake. Es erweist sich hier der kraniale und laterale Teil des Höckers an diesem Tage als ausschließlich aus lockerem Bindegewebe bestehend, das an der Basis am mächtigsten ist. Am nächsten Tage hat sich namentlich die Schafthaut kranial der Höckerbasis erheblich ausgedehnt und zu einer Abflachung dieses Höckerabfalles geführt (Abb. 7). So erscheint der schlankere apikale Teil des Höckers, die Anlage der Pars libera clitoridis, durch eine Abknickung gegen die auch lateral etwas verbreiterte Basis abgesetzt. Damit ist umbilical und an den Seiten das Collum glandis angelegt. In der Schafthaut sind zu dieser Zeit zahlreiche Hohlräume vorhanden, die die ohnehin schon lockere Struktur derselben noch mehr auffallen lassen. Die auch über den 16. Tag andauernde Streckung des Genitoperinealhöckers läßt jetzt selbst die Basis schlanker erscheinen (Abb. 9). Aber dennoch wird makroskopisch eine gewisse Aufbauschung in ihrer ganzen Ausdehnung bemerkbar, die zu einer Einschnürung der Basis des Schaftes gegen seine Unterlage führt. So zeigt die Basis jetzt infolge der Ausdehnung der lediglich aus jugendlichem Bindegewebe bestehenden Schafthaut auf Querschnitten umbilical und an den Seiten eine halbkreisförmige Begrenzung, und nur die von der Schafthaut noch freie caudale Seite ist platt oder auch ein wenig konkav ausgebuchtet. Weitere exzentrische Ausdehnung der Schafthaut führt mit dem 17. Tage basal gleichfalls zu einer geringen Ausdehnung derselben auf die caudale Höckerseite, während sie kranial gleichzeitig ein beträchtliches Stück am Höcker emporgewachsen ist (Abb. 38). An den beiden nächsten Tagen hat die Schafthaut die Facies urethralis so weit umwachsen, daß sich ihre freien Ränder an der Basis nahezu berühren (Abb. 39). Dorsal ist sie bis an das Collum glandis vorgedrungen, und caudal hat sie gleichfalls eine beträchtliche Höhe erreicht, wenn sie hier an den beiden Seiten gegenüber der Basis auch mehr zurücktritt, indem sie so auf der Facies urethralis ein dreieckiges Feld freiläßt, dessen breite Basis an dem Collum glandis liegt. Am Ende des 19. Tages treten in dem jetzt mächtig ausgedehnten Bindegewebe der Schafthaut die ersten Haaranlagen auf.

Der Schluß der caudalen, freien Schafthauträndер vollzieht sich an der Basis im Laufe des 20. Tages (Abb. 40). Im Verlauf dieses Tages schließlich hat die Schafthaut auch den Phallus allseits bis zum Collum glandis umwachsen, und während der ganzen weiteren Entwicklung hat ihre Ausdehnung nach den Seiten hin angedauert, so daß sie jetzt überall eine bedeutende Stärke aufweist (Abb. 41 u. 42). Bezüglich der Beteiligung ihrer caudalen Seite an der Begrenzung des Sinus urogenitalis im Schaft und an der Bildung des Perineums verweisen wir auf unsere Ausführungen in den betreffenden Kapiteln (S. 356ff.).

b) Das Praeputium.

Im Bereich der Pars libera clitoridis geht die Schafthaut in das Praeputium über, das sich in seiner Struktur gar nicht von der ersteren unterscheidet, während aber aus der Überwachsung der Klitorisspitze durch die Vorhaut eine grundverschiedene Verbindung zwischen der Pars libera und dem Praeputium resultiert gegenüber dem einfachen Übergang des Schafthautbindegewebes in das Gewebe des Schaftes. Denn der apikale Rand der Schafthaut ist gewissermaßen an dem Collum glandis fixiert, und so muß das weitere Nachdrängen der Binde-

gewebsmassen von der Basis her dazu führen, daß sich ihr peripheres Ektoderm auf die Pars libera umschlägt, ein Vorgang, der auf die Bildung der Glandarlamelle hinausläuft. Tatsächlich ist schon mit dem Beginn der Umwachsung der Klitorisspitze am 22. Tage zu beiden Seiten des Collum glandis zwischen Pars libera und Schafthauträndern, oder richtiger der Anlage des Praeputiums, eine kleine Delle festzustellen.

Bis zum Schluß der embryonalen Entwicklung ist die Umwachsung der Pars libera das auffälligste Moment. Sie geht ähnlich wie die Ausdehnung der Schafthaut in der Weise vor sich, daß die Umwachsung des Dorsums der Klitorisspitze wieder der der Facies urethralis vorauseilt. Doch ist schon am 23. Tage auch caudal am Collum glandis makroskopisch die Delle zwischen Pars libera und Praeputium zu sehen; es muß also die Glandarlamelle auch von der Pars libera überall Besitz ergriffen haben, wenn sie auch dorsal infolge der fortgeschrittenen Umwachsung bei weitem am tiefsten ist. Wir berufen uns wieder auf die eingehende Beschreibung der Querschnittserie eines 23tägigen Embryos (S. 361 und 362; Abb. 22—26). Deshalb brauchen wir an dieser Stelle auch nicht den Einfluß des Praeputiums auf die Gestaltung des Sinuslumens im Bereich der Klitorisspitze zu wiederholen, der zudem noch ein zweites Mal im Kapitel 5 (S. 379) eingehend beschrieben ist.

Die Umwachsung der Pars libera schreitet schnell voran, und schon am 24. Tage ist kaum mehr ihre apikale Hälfte frei vom Praeputium (Abb. 28, 43 u. 44). Die Abbildungen 45 u. 46 zeigen makroskopisch, daß bei 26 tägigen Embryonen ein verschwindend kleiner Teil der Klitorisspitze aus dem Praeputium hervorragt, die mit dem 27. Tage völlig im Praeputialsack verschwindet, und von der dann auf dem Orificium praeputii nur noch die Spitze der Pars libera ein wenig zu sehen ist (Abb. 47 u. 48). Es ist daraus gleichzeitig die starke Verengerung des Orificiums ersichtlich, dessen Ränder sich mit dem 5. Tage nach der Geburt ganz geschlossen haben, so daß die Pars libera clitoridis vollständig in dem Praeputialsack verschwunden ist.

c) *Die dem Frenulum homologe Bildung.*

Mit der Umwachsung der Klitorisspitze tritt auch beim Weibchen eine dem männlichen Frenulum homologe Bildung in die Erscheinung, eine feste Verbindung zwischen Pars libera und Praeputium, die beim Weibchen allerdings sehr viel breiter ist als beim Männchen. In dieser Erscheinung besteht das charakteristischste Gechlechtsmerkmal für ältere Kaninchenembryonen. Beim Männchen nämlich kommen sich die freien Ränder des Praeputiums in ihrer ganzen Ausdehnung sehr nahe, und die Vorhaut ist hier nur durch eine sehr schmale bindegewebige Leiste, das Frenulum, mit der Pars libera verbunden. Beim Weibchen hingegen kommt es nur an der Basis eine Weile zu solcher Annäherung der beiderseitigen Praeputiumränder, während die Glandarlamelle in der übrigen Ausdehnung die Pars libera nur halbkreisförmig umfaßt. Die caudale Begrenzung der Pars libera clitoridis ist dagegen fast in ganzer Breite durch Bindegewebe mit dem Praeputium verbunden. Dabei erfährt das Sinuslumen in diesem Teil eine Weile eine beträchtliche Ergänzung durch einen epithelialen Spalt in der Zuwachsplatte, der aber im Praeputium durch von der Basis nachdrängende

Zellmassen bald verengert wird. So kommt es, daß das Praeputium beim Weibchen zeitlebens in dieser breiten Fläche, die dem schmalen Frenulum des Männchens entspricht, der Pars libera fest angeheftet ist, eine Erscheinung, die zu dem charakteristischen Querschnitt der Abb. 29 führt.

8. Vagina, Vestibulum und Urethra.

Das weibliche Kaninchen hat nach dem Befund am ausgewachsenen Tier einen sehr langen Scheidenvorhof, und die Urethra mündet weit zurück etwa 4 cm vor der Scham in die Vagina. Mit dieser weit zurückliegenden Verbindung ist das langsame Wachstum der Müllerschen Gänge und ihre späte Ausbildung zur Vagina zu erklären, wie sie unsere Untersuchungen ergeben.

Schon in der frühesten Entwicklung der Müllerschen Gänge wurde von *Egli*[10]) (S. 49) und *Kölliker*[28]) (S. 980) ein sehr langsames Vordringen derselben im Gebiet der Urniere beobachtet, die den Wollffschen Körper nach unseren eigenen Befunden erst am 18. Tage der embryonalen Entwicklung verlassen, um dann allerdings schon am Tage darauf an den Wolffschen Gängen bis nahezu an ihre Mündung in den Sinus urogenitalis entlang zu wachsen. Gleichzeitig bahnen sich an den Geschlechtsgängen die ersten Differenzierungen an, die am folgenden Tage beim Männchen zu einer deutlichen Rückbildung der Müllerschen Gänge führen, und die hier nur noch kranial und caudal ein Lumen aufweisen.

Nun tritt in dem Wachstum der Müllerschen Gänge aber nahezu ein Stillstand ein; denn unsere Schnittserien zeigen bis zum 24. Tage kaum einen Unterschied in dem Verhalten ihres gemeinsamen blinden Endes zu dem Mündungsgebiet der Wolffschen Gänge. Nach ihrer Vereinigung haben sie weiter caudal nur noch auf wenigen Schnitten ein enges Lumen, während sie sich mit einem kolbenartig verdickten Ende den medianen Seiten der Wolffschen Gänge blind anlegen. Seit dem 22. Tage macht sich an den Wolffschen Gängen eine Rückbildung bemerkbar in einem enger werdenden Lumen.

Erst mit dem 24. Tage also konnten wir mit Sicherheit ein geringes Vordringen der Mündung der Wolffschen Gänge ins Beckengebiet hinein feststellen, womit gleichzeitig auch der solide Epithelstrang der vereinigten Müllerschen Gänge, die Anlage der Vagina, nach hinten rückt. Unsere Schnittserien von den Embryonen aus den letzten Tagen reichen nur bis an die Grenze der caudalen Beckenhälfte, so daß wir über das weitere Verhalten der Vagina, z. B. wann sie ihr Lumen bekommt, keine Angaben machen können. Es steht jedoch fest, daß sie auch zu dieser Zeit kaum weiter nach hinten dringt; denn sonst hätten wir auf Querschnitten unbedingt diese Bildung treffen müssen. Wir fanden jedoch auch bei den letzten Stadien immer nur *ein* Lumen in diesem Gebiet, das sich in seiner Gestalt und Struktur durchaus nicht von dem Befund unterscheidet, wie wir es bei 23tägigen Embryonen (S. 359 ff.) schilderten.

Danach hat das Lumen im Becken bis zuletzt einen sichelförmigen Querschnitt mit nach dem Beckenboden gerichteter Konvexität. Es ist überall vom kavernösen Körper umgeben und dazu im Beckengebiet von einer deutlichen Ringmuskulatur umfaßt, die caudal bis an die Ansatzstelle des M. constrictor cunni an die Klitoris reicht und hier mit demselben konvergiert, so daß in diesem Gebiet eine gemeinsame Muskelhülle um After und Sinus besteht.

Sicherlich wird auch im postembryonalen Leben die Verbindungsstelle von Harnröhre und Vagina nicht viel weiter nach hinten verlagert. Denn schon *Krause* und *Gerhardt* betonen die auffällig kurze Harnröhre des weiblichen Kaninchens. Wenn wir nun auch nicht die definitive distale Grenze derselben festlegen können, so sind wir aber doch berechtigt, bei dem kranial der Mündungsstelle der Wolffschen Gänge gelegenen Teil des Sinus von der Urethra zu sprechen.

Nach diesen Überlegungen ist der distale Teil des Sinus urogenitalis im Abdomen von Anfang an und vornehmlich der nach der apikalen Verlagerung der Sinusöffnung im Phallus gelegene Teil identisch mit der Anlage des Vestibulums. In dieser Annahme werden wir bestärkt dadurch, daß Auskleidung und Gestalt dieses Sinusabschnittes durchaus den Verhältnissen des Vestibulums beim ausgewachsenen Kaninchen entsprechen. Sein spaltförmiger Querschnitt ist absolut weiter geworden und in seinem ganzen Verlauf vornehmlich mit Pflasterepithel ausgekleidet.

Notwendigerweise führt die Überlegung, daß beim Kaninchen der Scheidenvorhof aus dem distalen Bezirk des Sinus urogenitalis hervorgeht, dazu, daß das Orificium praeputii hier der Rima vulvae und die Praeputiumränder dem oralen Teil der Labia minora des Menschen, der kleinen Schamlippen, entsprechen.

9. Die Schwellkörper.

Bei 18tägigen Embryonen kann man zum erstenmal von einer Anlage der beiden Schwellkörper sprechen, die mit einer dichteren Lagerung der mesodermalen Zellen beginnt. Vom ersten Auftreten an aber besteht ein merklicher Unterschied zwischen fibrösem und kavernösem Körper infolge verschieden starker Zellzusammenballung.

a) Das Corpus fibrosum.

Der fibröse Körper ist auf allen Schnitten infolge dichterer Lage seiner Zellen sehr intensiv gefärbt. Er umgreift jederseits halbkugelförmig in verhältnismäßig mächtiger Ausdehnung die Anlage des Sitzbeines, und seine Schenkel ziehen als dicke Zellstränge (Abb. 9) nach der Medianlinie zu, um sich nach ihrer Vereinigung apikal zu verjüngen. Dieses immerhin recht plumpe Gewebe läßt so schon im frühesten Stadium die Gestalt der später schlanken Klitoris erkennen.

Es ist aber zu dieser Zeit nicht möglich, den fibrösen Körper gegen das übrige Gewebe abzugrenzen. Doch in seinem Innern bahnt sich eine charakteristische Struktur an, indem seine Zellen in Querreihen zur Längsrichtung liegen, die auf Querschnitten durch die Schenkel konzentrisch um ein zentrales Lumen angeordnet sind.

Am 17. Tage ist der fibröse Körper durch plötzlich dichtere Zellagen zum größten Teil gegen seine Umgebung abgesetzt, während seine Grenze gegen den kavernösen Körper noch nicht genau festzulegen ist. Ebenso liegen an der Anheftungsstelle der beiden Schenkel am Sitzbein Knorpelzellen und Zellen des Schwellgewebes durcheinander, wenn auch die einzelnen Knorpelzellen mit ihren kleineren, rundlichen Kernen nicht mit den letzteren zu verwechseln sind, die bedeutend größere und unregelmäßig begrenzte Kerne besitzen.

Schon bei den nächstälteren Embryonen aber sind die Konturen beider Schwellkörper bedeutend schärfer, und die Schenkel der Klitoris sind ventral in ihrem ganzen Verlauf bis weit auf die dorsale Begrenzung hinauf von Muskeln umfaßt.

Bis zum 18. Tage ist der Verlauf der Klitoris noch ziemlich gestreckt, doch nun wirkt sich die Abbiegung der Pars libera clitoridis nach dem Schwanz zu auch auf die Klitorisspitze aus, die dadurch deutlich gegen die Facies urethralis umgebogen wird. In ihrem ganzen Verlauf ordnen sich die peripheren Zellen nach Art von Epithelien an, womit sich die Tunica zu bilden beginnt. So ist der fibröse Körper jetzt allseitig scharf gegen das benachbarte Gewebe abgegrenzt, und zugleich wird gegen den Sitzbeinhöcker die Grenze durch dünne Bindegewebsstränge festgelegt. Am 20. Tage ist die Klitoris von der Vereinigungsstelle ihrer beiden Schenkel an entsprechend dem Verlauf des Dorsum phalli konvex gekrümmt, und ihre Spitze ist energischer als am Tage zuvor gegen die Facies urethralis umgebogen. Im Querschnitt ist ihr apikaler Teil rundlich, wird aber schon von der Basis der Pars libera ab dreieckig.

Die der Medianlinie zugekehrte Begrenzung beider Crura ist nach deren Vereinigung in dem Corpus clitoridis mit diesem Tage verschieden weit als dünnes, bindegewebiges Septum fortgesetzt, das in der Medianebene senkrecht steht, und auch apikal ist der doppelte Ursprung des fibrösen Körpers angedeutet in einer konzentrischen Lagerung seiner Zellen um zwei exzentrische Lumina, die sich später auch in der Spitze, wie es jetzt schon in den Schenkeln nicht mehr zu verkennen ist, als Arterien ausweisen. Diese Arterien treten durch die dünne Bindegewebsschicht, die die Schenkel mit den Sitzbeinhöckern verbindet, in den fibrösen Körper ein.

Während der nächsten Zeit ist die starke Krümmung des Corpus clitoridis entsprechend der konvexen Wölbung des Dorsum phalli besonders auffällig, während die Schenkel im Gegensatz dazu leicht konvex ausgebuchtet werden, wodurch das ganze Gebilde auf Sagittalschnitten bald die dem ausgewachsenen Organ charakteristische s-förmige Figur erhält.

In den letzten Tagen des embryonalen Lebens treten in der Struktur des fibrösen Körpers Differenzierungen auf, die eine Lockerung seines Gewebes bedingen. So sehen wir am 24. Tage vor allem im Gebiet distal der vereinigten Schenkel zum ersten Mal dünne transversal verlaufende Bindegewebsfasern und auch vereinzelte Blutkörperchen in dem sonst noch dichten Schwellgewebe, Erscheinungen, die sich mit dem 23. Tage anbahnen. Demgegenüber hebt sich die Tunica albuginea immer stärker durch ihre dichten Zellagen von dem lockeren Kern ab, der am 20. Tage überall von querverlaufenden Spalten und Bindegewebsfasern durchzogen ist. Diese Lockerung des fibrösen Gewebes nimmt in den ersten Tagen nach der Geburt noch zu und führt bald zu dem ausgeprägten Gerüst von Bindegewebssträngen, wie wir es bei dem ausgewachsenen Tier beobachten. Das mesodermale Gewebe ist überall in einzelne dünnere und dickere Stränge aufgelöst, zwischen denen viele Capillaren verlaufen. Das bindegewebige Septum ist weit in die Klitorisspitze hinein vorgedrungen. Nicht zu verkennen ist, daß das Corpus fibrosum im Vergleich zum kavernösen Körper relativ kleiner geworden ist.

Auf Querschnitten ist auf der dem Sinuslumen zugekehrten Seite des fibrösen Körpers in den letzten Stadien eine mediane Rinne sichtbar, die Anlage der bei dem ausgewachsenen Tier als Homologon der männlichen Harnröhre beschriebenen Bildung.

Es ist also schon bald nach der Geburt die definitive Struktur der Klitoris vorhanden, nur fehlt ihr peripher noch die Fetteinlagerung, die erklärlicherweise erst spät im postembryonalen Leben in die Erscheinung treten wird.

b) Der kavernöse Körper.

Die Struktur des kavernösen Körpers ist von Anfang an bedeutend lockerer als die des fibrösen Körpers. Schon am 16. Tage konnten wir in seinem Gewebe vereinzelt Kavernen feststellen, besonders im Bereich der Pars libera. Eine scharfe Abgrenzung des kavernösen Körpers ist noch weniger leicht als bei der Anlage des Corpus fibrosum. Er liegt dem Sinuslumen überall gleichmäßig an und umfaßt in der Pars libera den fibrösen Körper von allen Seiten, so daß in dem distalen Teil des Höckers gegenüber den beiden Schwellkörpern alle anderen Gewebe völlig zurücktreten. Die Zellen des Corpus cavernosum liegen parallel der Längsachse des Embryos in Reihen hintereinander. Im Bereich der Crura clitoridis sind zwischen kavernösem und fibrösem Gewebe dünne Bindegewebsstränge eingelagert, die hier also schon bald eine deutliche Scheidung beider Organe ermöglichen, während in der übrigen Ausdehnung auch am folgenden Tage noch keine sichere Abgrenzung möglich ist. Aber am 18. Tage wird die Kontur des kavernösen Körpers bedeutend schärfer, der sich jetzt namentlich im Bereich des zur Harnblase ziehenden Sinuslumens erheblich ausdehnt und hier das Septum urorectale bis an die Wand des Rectums durchsetzt (Abb. 13).

Diese Wachstumserscheinungen sind bald auch im Bereich des Höckers zu beobachten und führen bei 20tägigen Embryonen dazu, daß der kavernöse Körper gleichfalls in die Regio perineophallica eindringt. So kommt es bei weiblichen Embryonen an diesem Tage zu einer Berührung des Corpus cavernosum mit der Ringmuskulatur des Afters, ein Charakteristicum für das weibliche Kaninchen. Denn beim Männchen kommt es infolge des mehr zentral im Höcker gelegenen Sinuslumens nie zu einer solchen Annäherung. Auf diese Weise wird das im basalen Teil des Höckers neu entstandene Sinuslumen auch auf der caudalen Seite vom kavernösen Gewebe umwachsen.

Im Bereich der Pars libera dehnt sich das Corpus cavernosum gleichfalls weit aus, während der fibröse Körper überall in seinem Wachstum zurückbleibt und vornehmlich in seinem apikalen Teil im Vergleich zum cavernösen Körper relativ kleiner wird. Die Pars libera ist bald völlig eingenommen von den beiden Schwellkörpern, weshalb auch das vom Praeputium umwachsene Gebiet von Anfang an aus diesen beiden Bestandteilen zusammengesetzt ist. In der Pars libera clitoridis ist selbst während der letzten Tage des embryonalen Lebens keine scharfe Trennung der beiden Schwellkörper möglich, weil dem fibrösen Körper hier noch die deutliche Tunica albuginea fehlt. In seiner Struktur verändert sich der kavernöse Körper nicht. Er weist nur viel regeres Wachstum auf als das Corpus fibrosum, wie es sich leicht erklärt aus der im ausgewachsenen Zustand großen Mächtigkeit des Corpus cavernosum im Vergleich zu dem dünnen fibrösen Körper.

10. Muskulatur, Drüsen und Nerven.

a) Muskulatur.

Im Verlauf der dritten Embryonalwoche differenzieren sich die Muskeln der äußeren Genitalien heraus. Um diese Zeit heften an dem unteren Beckenrand mächtige Muskelzüge, aus denen sich mit dem 15. Tage caudal ein dünner Strang absondert, der am Tage darauf, mit breiter Ausdehnung am unteren Beckenrand beginnend, zu den dicken Crura clitoridis hinzieht. Anfangs ist diese Anlage des M. ischiocavernosus nicht differenziert, aber schon am 16. Tage wird dieser Muskelzug in einzelne Muskelbündel getrennt, die von Bindegewebe und Capillaren umscheidet sind. Die Anheftungsstelle an den Schenkeln dehnt sich bald beträchtlich aus, und der Muskel wächst am 18. Tage an dem Corpus clitoridis entlang in den Höcker hinein. Er umfaßt die Schenkel ventral rinnenförmig und reicht auch weit auf ihre dorsale Begrenzung hinauf. Am 20. Tage zweigt nahe dem Beckenrande ein dünner Strang vom M. ischiocavernosus ab, der ventral von den mächtigen Schenkeln verläuft und weit apikal in den Höcker hineinreicht. Hier heftet er sich unterhalb der Klitorisspitze an dem dem Dorsum phalli zugekehrten medianen Rand der Klitoris an, um distal allmählich zu verstreichen.

Weiter beobachten wir bei 20tägigen Embryonen zum ersten Mal die Anlage des M. constrictor cunni in Gestalt von Muskelzügen, die, an der Aftermuskulatur beginnend, jederseits durch die Regio perineophallica in den Höcker hinabziehen und sich in geringer Ausdehnung an den Seiten der Klitoris anheften.

Beide Muskeln betätigen von nun an rege Wachstumsvorgänge, und so erlangen sie bald die relative Mächtigkeit, wie sie im Querschnitt durch einen 23tägigen Embryo (Abb. 27) auffallen.

Schließlich am 23. Tage ist das Sinuslumen im Beckengebiet in der Ausdehnung der späteren Vagina von einer Muscularis umgeben, die von der Mündungsstelle der Wolffschen Gänge bis zur Ansatzstelle des M. constrictor cunni reicht und hier mit demselben konvergiert. So sind also in den letzten Tagen des embryonalen Lebens alle Muskeln der äußeren Genitalien in ihren Anlagen vorhanden.

b) Drüsen.

Die Anlage der Bartholinschen Drüsen ist am 17. Tage kenntlich an einer Epitheleinsenkung jederseits in der dorsolateralen Schafthaut (Abb. 12), die in den folgenden Tagen nur erst langsam in das Bindegewebe des Schaftes eindringt. Am 19. Tage beginnen sie sich ein wenig zu verzweigen, und ihre wenigen soliden Epithelstränge endigen mit kleinen Verdickungen. In der dritten Embryonalwoche beginnen diese Epithelstränge lebhafter zu wuchern und sich stärker zu verästeln, während die Epitheleinsenkungen von der Peripherie her andauern. Mit dem 22. Tage endlich haben ihre bisher soliden Zellstränge an verschiedenen Stellen zugleich ein enges Lumen bekommen. Schnell erhalten diese Drüsen eine mächtige Ausdehnung und weisen in den letzten Tagen des embryonalen Lebens schon die den ausgewachsenen Bartholinschen Drüsen eigene Bohnenform auf, wie sie überhaupt frühzeitig die definitive Struktur drüsiger Organe erhalten.

Die Bildung der kleineren Praeputialdrüsen setzt in gleicher Weise erst in den letzten Tagen vor der Geburt ein.

c) Nerven.

Bei 16tägigen Embryonen sehen wir zum ersten Mal ganz vereinzelt Nerven in den Höcker herabsteigen, die wir entlang dem caudalen Beckenrand über das Becken hinweg bis zu den Spinalganglien des Kreuzbeins verfolgen können. Am folgenden Tage treten sie lateral der Crura clitoridis in den von diesen jederseits gebildeten stumpfen Winkel in den Höcker ein, begleitet von vielen Gefäßen. Noch am gleichen Tage dringen sie in die Höckerspitze vor, wo sie rings der Klitorisspitze sich vielfach verzweigen. Während der ganzen weiteren Entwicklung nehmen diese Nerven stark an Ausdehnung zu und sind bei allen Stadien als dicke Stränge entlang der dem Dorsum phalli zugekehrten Seite der Klitoris bis in die Höckerspitze zu verfolgen.

11. Die Genitalwülste.

Bei 14tägigen Embryonen sind jederseits in einer zwischen Kloakenhöcker und Extremitätenstummel verlaufenden konvexen Falte die späteren Genitalwülste angelegt. Sie setzen caudal am Schwanz an und reichen bis an das kraniale Drittel der Höckerbasis, während sie nach den Seiten hin allmählich verstreichen und ohne Grenze in das Bindegewebe des Schaftes bzw. der Extremitäten übergehen. Entsprechend der Höckerbasis sind sie in ihrem ganzen Verlauf konvex nach außen gekrümmt. An den nächsten Stadien sind nur geringe Wachstumsvorgänge der Genitalwülste zu bemerken, sie dringen nur langsam gegen den Nabel vor. Im caudalen Drittel sind sie am höchsten und bestehen lediglich aus lockerem Bindegewebe.

Am 16. Tage haben sie die Höckerbasis völlig umwachsen und sind im ganzen etwas breiter als zuvor, so daß sie sich auf Frontalschnitten als flache Dreiecke erweisen (Abb. 10). Bald (18. Tag) sind sie auch umbilical des Höckers als zwei dicht nebeneinander verlaufende Längswülste zu verfolgen, die nach dem Nabel zu allmählich im Abdomen verstreichen, um endlich am 20. Tage zum ersten Mal auch makroskopisch in ganzer Ausdehnung plastischer hervorzutreten. Jetzt sind sie gegen die Höckerbasis durch eine tiefe Rinne abgesetzt, während sie sich nach den Extremitäten zu allerdings noch wie bisher allmählich abflachen. Auch nach der Erhebung des After-Dammfeldes beginnen sie caudal jederseits an der breiteren Schwanzbasis und verlaufen von da konvex nach außen um After, Damm und Höcker herum, bis sie ein ganzes Stück umbilical dieses Feldes zusammenlaufen, nachdem in dem kranialen Gebiet zwischen beiden Wülsten noch eine Weile eine deutliche Furche wahrnehmbar ist (Abb. 40—42).

In der nächsten Zeit werden die Wülste beträchtlich höher, so daß bei den folgenden Stadien der Höcker samt Damm und After zwischen den beiden Genitalwülsten zu versinken scheint, während die Wülste selbst viel plastischer hervortreten. In den letzten Tagen vor der Geburt gehen beide Wülste umbilical des Höckers vollkommen ineinander über, und ihre Vereinigungsstelle wird umbilical immer mehr abgerundet, so daß ihre Gestalt zu dieser Zeit schon sehr dem definitiven halbkreisförmigen Gebilde ähnelt, in dem wir das Homologon zu den männlichen Scrotalwülsten der anderen Säuger erblicken (Abb. 49 u. 50).

III. Besonderheiten der Entwicklung der äußeren Genitalien bei weiblichen Kaninchen im Gegensatz zu anderen Säugern.

Rückblickend auf die Entwicklung der äußeren Genitalien des Kaninchens heben wir zunächst die in der vorangehenden Darstellung geschilderten Eigenheiten der Genitalien des Kaninchens in ihrer abweichenden Entwicklung hervor, wie sie insonderheit begründet sind in der weiten Hervorragung des weiblichen Phallus, des Afters und des Perineums auf dem caudalen Beckenabfall, dann in den einander sehr nahe liegenden Öffnungen des Afters und der Harn- und Geschlechtsgänge und endlich in der weit zurückliegenden Kommunikation der Harnröhre mit der Vagina.

Zum anderen stellen wir fest, daß sich diese Vorgänge vielfach mit den Ergebnissen vorangehender Arbeiten auf ähnlichem Gebiet an anderen Objekten decken. Vornehmlich fanden wir viele Übereinstimmungen mit den von *Henneberg* und *Krasa* jüngst bei der Ratte und beim Maulwurf angestellten Beobachtungen, während sich bei einzelnen Organen wieder mehr Ähnlichkeiten mit den Lehren älterer Autoren herausstellten. In den beiden jüngsten Arbeiten von *Henneberg*[23]) und *Krasa*[29]) sind die oft beträchtlich auseinanderweichenden Ergebnisse sämtlicher Arbeiten über die Entwicklung der äußeren Genitalien bei den verschiedensten Säugern einander gegenüber gestellt und ausführlich kritisiert. Deshalb brauchen wir uns in Fällen, in denen wir einem der beiden Autoren beipflichten, einer gleichen Arbeit nicht zu unterziehen; denn wir könnten diese mühevolle Zusammenstellung nur wiederholen, ohne irgendwie Anspruch auf größere Vervollkommnung erheben zu dürfen.

In anderen Punkten hingegen, in denen unsere Befunde sich denen an anderen Säugern, selbst beim Menschen anschließen, werden wir uns zur Bekräftigung unserer Beobachtungen auf gleiche oder ähnliche Feststellungen der betreffenden Autoren stützen müssen.

1. Entwicklung des Kloakenhöckers und Teilung der Kloake.

Bei den jüngsten von uns untersuchten Stadien ergaben sich in Anlage und Entwicklung der äußeren Genitalien große Übereinstimmungen mit den von *Henneberg* beschriebenen *Ratten*-Embryonen der gleichen Entwicklungsstufe. So weisen nach unserer Zusammenfassung in Abschnitt 3 (S. 374ff.) Kloakenhöcker, Kloakenplatte und Kloake das gleiche Verhalten auf, wie es *Henneberg* von der *Ratte* beschreibt [[23]) S. 292, 297—299]. Wir unterstreichen nur, daß die Teilung der Kloake auch beim *Kaninchen* durch das nach der Schwanznische vordringende, frontal gestellte Septum urorectale herbeigeführt wird, das gleichzeitig durch laterales und dorsoventrales Wachstum eine Verengerung der Teillumina bewirkt. *Retterer* allerdings führt die Kloakenteilung beim *Kaninchen* auf Verschmelzung zweier seitlicher Falten zurück, ein Vorgang, den wir nach unseren Befunden jedoch nicht bestätigen können; denn unsere allerdings aus dieser Zeit noch nicht sehr zahlreichen Objekte weisen in keinem Fall eine ähnliche Bildung auf. Schon *Henneberg* wird in seiner Annahme von dem frontalen Septum bestärkt durch die gleichen Lehren von *Tourneux*, *Keibel*, *Disse*, *Felix* und *Levis* bei den verschiedensten Säugern [[23]) S. 301—304].

Die gleiche Ansicht vertritt neuerdings auch *Krasa* beim *Maulwurf*, wenn er sagt, daß der Allantoisstiel durch eine Schicht Mesoderm von dem Darm getrennt wird, die zwischen ihm und dem Darm die orale Kloakenwand einstülpt [29) S. 454].

So können denn auch wir in diesem Punkte nicht der Theorie der *Fleischmann*schen Schule beipflichten, die diese Entwicklung auf sehr komplizierte Modellierungsvorgänge in der Kloake und hernach im Analrohr zurückführt.

Ganz ähnlich wie bei der *Ratte* ist die Entwicklung und Modifizierung des Kloakenhöckers unserer Objekte zu dem Genitoperinealhöcker und hernach zum Genitalhöcker und damit auch die Gliederung der Kloakenplatte in Urogenitalplatte, Lamina perineophallica und Analplatte. Vornehmlich bestätigen unsere Schnitte *Hennebergs* Beobachtungen, nach denen der letzte Schluß des Analrohres durch Aneinanderlagerung und Verschmelzung seiner Wandauskleidungen zustande kommt, so daß dadurch eine Weile die Lamina perineophallica erhöht wird [23) S. 299].

2. Differenzierung der Kloakenplatte.

Abweichungen ergeben sich bei *Kaninchen*-Embryonen im Vergleich zu den von *Henneberg* untersuchten *Ratten* hingegen in dem Teilungsvorgang der Kloakenplatte in die Urogenitalplatte und die Analplatte. Diese Trennung wird beim *Kaninchen* nämlich am 14. Tage veranlaßt durch die nach dem Schluß des Analrohres gegen die Peripherie vordringenden Mesodermmassen des Septum urorectale. *Henneberg* spricht zwar auch von „vordringendem Mesoderm" [23) S. 330], bestreitet jedoch, daß die Lamina perineophallica von dem Septum urorectale durchwachsen wird, wenn er eine gleiche Auffassung von *Felix* mit folgenden Worten zurückweist: „Nur der Auffassung von *Felix*, daß das Septum den Kloakengang durchwachse, vermögen wir uns nicht anzuschließen" [23) S. 303].

Wir können uns das Schwinden der entodermalen Bildung im Bereich des späteren Dammes aber nur durch das bis ans Ektoderm vordringende Septum erklären. Zudem zeigen Sagittalschnitte durch 14tägige *Kaninchen*embryonen das keilförmig in das hohe Entoderm der Kloakenplatte eingedrungene Mesoderm. Auf diesen Schnitten sind Entoderm und Mesoderm deutlich voneinander zu trennen, während das Septum sich mit der Spitze unverkennbar dem Ektoderm anlegt. Die Kloakenplatte wird also förmlich in ihre beiden Bestandteile auseinander gekeilt.

Denselben Vorgang gibt *Krasa* in seinen Mikrophotographien von *Maulwurf*-Embryonen, 6 mm lang, wieder [29) S. 461 und 462].

In gleicher Weise beschreibt *Andersson*, und noch dazu an der *Ratte*, diesen Vorgang: „Der Darmsattel (= unser Septum urorectale) wird in die Kloake hineingeschoben, durchdringt ihren soliden Teil, die Kloakenplatte, erreicht das Ektoderm und bildet den Damm. Dabei zerlegt der Darmsattel die Kloakenplatte in die größere, dem Sinus angehörige Urogenitalplatte und die unbedeutende Analplatte" [23) S. 322]. Auch nach *Fleischmann* gelangt das Mesoderm des Septums an das Ektoderm, und der Damm erhält so seine bleibende Struktur. Wir entnehmen z. B. der Arbeit seines Schülers *Gruber* bei *Cavia cobaya* den

gleichen Vorgang: „In der Afterlippe (= Kloakenhöcker) eingeschlossen liegen die bereits getrennten Derivate der urodaealen Caudalkammer (= Kloake) -, nämlich das Analrohr nahe der Lippenbasis und die lange schmale Uralplatte (= Urogenitalplatte). Zwischen beiden ursprünglich zusammenhängenden Teilen ist Mesoderm des Dammes eingeschoben" [21] S. 10].

Gegenüber diesen Lehren erklärt *Henneberg* das Schwinden der Kloakenplatte in der Ausdehnung der Regio perineophallica folgendermaßen: „Dabei wird sich dies epitheliale Gebilde (Kloakenplatte) natürlich nicht passiv verhalten, sondern wir müssen annehmen, daß dabei Zellvermehrungen und Zellverschiebungen in ihm vorgehen. So kommt es, daß die Urogenitalplatte allmählich aus der Regio perineophallica hinausgeschoben wird" [23] S. 330]. Wesentlich ist jedenfalls, daß dieser Autor lediglich mit der Annahme von Wachstumsenergien, die wir der nun folgenden Längenausdehnung der Urogenitalplatte ebenfalls zugrunde legen, zu dem nämlichen Ergebnis kommt wie wir, daß also hernach in der Ausdehnung des Dammes die hohe Ekto-Entodermverbindung fehlt.

Die Analplatte wird beim Kaninchen in gleicher Weise wie bei der *Ratte* nach *Henneberg* schon am nächsten Tage (15. Tag) durch das Rectum gespalten, nachdem noch eine dünne, konvex nach außen gewölbte ektodermale Schicht, die Aftermembran, das Rectum mehr oder weniger lange verschließt. Damit ist dieser Teil der ehemaligen Kloakenplatte in die Afterbekleidung aufgegangen und gleichsam bedeutungslos geworden. Ein Ähnliches hat sicherlich auch *Andersson* beobachtet, wenn er von der „unbedeutenden Analplatte" spricht (s. o.).

In der Anlage und Begrenzung der Urogenitalplatte schließen wir uns *Henneberg* wieder in allem an, wie wir auch die Struktur dieses epithelialen Gebildes in seinem Sinne beschrieben haben. Sie besteht nach Art ihrer Genese aus einer hohen Schicht Entoderm, der peripher eine dünnere Schicht Ektoderm aufliegt. So wird die Struktur von fast allen Autoren angegeben. Bald treten an der Urogenitalplatte die ersten Rückbildungserscheinungen auf, die übereinstimmend zunächst so gedeutet werden, daß durch das Sinuslumen die Urogenitalplatte wieder in die ursprünglichen beiderseitigen Entodermauskleidungen der einstigen Kloake bzw. jetzt des Sinus urogenitalis gespalten wird, Beobachtungen, denen wir nach unseren Befunden durchaus zustimmen (S. 374 ff.).

3. Sinusöffnung und Veränderungen an der Genitalplatte.

Das weitere Schicksal der Urogenitalplatte wird nach allen Darstellungen in erster Linie beeinflußt von der baldigen Eröffnung des Sinus urogenitalis, und beide Vorgänge sind nur schwer voneinander zu trennen. Mit *Henneberg* betonen wir, daß die Urogenitalplatte sich auch bei unseren Objekten anfangs über die ganze Medianlinie der Facies urethralis erstreckt, auf der ihr ganzer Verlauf in einer geringen Einsenkung makroskopisch zu bestimmen ist. Schon *Henneberg* weist in seiner Abhandlung [23] S. 353] auf den Gegensatz zu *Fleischmann* hin, der die Urogenitalplatte an der Basis des caudalen Höckerabfalles nicht mehr beobachtet hat. Wir können uns ihr Schwinden an dieser Stelle auch nicht erklären und zweifeln deshalb diese Feststellungen an. Dabei ver-

weisen wir auf die Arbeiten aus der *Fleischmann*schen Folge von *Böhm*, der die proximale Begrenzung der Urogenitalplatte am Phallus des *Schafes* sogar noch im Bereich der Regio perineophallica sieht: „Das hintere Ende der Uralplatte (= Urogenitalplatte) liegt im Niveau des After-Dammfeldes." Auch aus der Tatsache, daß nach den übrigen *Fleischmann*schen Arbeiten die Sinusöffnung zunächst stets an der Phallusbasis liegt, schließen wir, daß auch bei den von seinen Schülern untersuchten Säugern die Urogenitalplatte sich bis zur Höckerbasis erstreckt haben muß. Denn mehrfach wird in diesen Abhandlungen, so von *Böhm*[1]) (S. 300), *Gruber*[21]) (S. 12) und *Dürbeck*[8]) (S. 547), die Sinusöffnung mit der Spaltung des proximalen Abschnittes der Urogenitalplatte erklärt. Zur Begründung unserer Zweifel an der *Fleischmann*schen Auffassung entnehmen wir der Arbeit von *Gruber* folgendes: „Die Uralplatte besitzt eine mediane, durch ihre ganze Länge sich erstreckende Lichtung, welche mit dem Sinus urogenitalis zusammenhängt. Obwohl sie noch nicht gegen die Außenwelt eröffnet ist, haben doch die einleitenden Vorbereitungen zur Bildung des Orificium praeputii (= unsere Sinusöffnung) bereits begonnen. Ich deute wenigstens die Tatsache, daß die dem caudalen Phallusabfall anliegende Wand der Uralplatte schwächer zu werden beginnt, als Zeichen des kommenden Durchbruchs und vermute, daß derselbe am hinteren Ende gerade an der Dammgrenze beginnt, dort, wo der Längsschnitt (Taf. I, Abb. 9) die sehr dünne Stelle des Randepithels zeigt" [21]) S. 12]. „Die Eröffnung der bisher geschlossenen Uralhöhle (= Sinus urogenitalis) erfolgt also gerade an der Trennungsstelle, nämlich an der analen Ecke der Uralplatte und der oralen Spitze des Analrohrs" [21]) S. 13].

Ausdehnung und Gestaltung der Sinusöffnung scheinen nach den bestehenden Angaben bei den einzelnen Säugern sehr zu differieren. Wie wir gibt *Henneberg* von der *Ratte* an, daß die Sinusöffnung teilweise im Bereich der Regio perineophallica liegt [23]) S. 338], während die Beschreibung einer kleinen rundlichen Sinusöffnung erheblich von den Zuständen beim *Kaninchen* abweicht. Am nächsten kommt unsern Angaben die Gestaltung der Sinusöffnung noch eine Beschreibung von *Gruber*, der sich über die erste Anlage und Ausdehnung der Sinusöffnung bei 31 tägigen *Meerschweinchen*embryonen folgendermaßen äußert: „Die Lichtung der Uralplatte ist auf der ganzen Länge eröffnet, wahrscheinlich weil die distale Wand völlig zerrissen und abgestoßen wurde. Infolgedessen liegt die Sinusöffnung des Canalis urogenitalis im Dammniveau an der Phallusbasis. Von hier zieht längs des caudalen Höckerabfalls eine seichte Medianrinne zum Gipfel . . ." [21]) S. 20].

Wir wiederholen hier zum Vergleich kurz unsere eigene Beschreibung der Sinusöffnung von 19tägigen *Kaninchen*-Embryonen (S. 353ff.). Wir sahen an diesem Tage die ersten charakteristischen Geschlechtsmerkmale in dem verschiedenen Verhalten der Sinusöffnung und der Lichtung in der Urogenitalplatte. Beim Weibchen vollzieht sich an diesem Tage unverkennbar eine Verlagerung des Sinuslumens gegen die caudale Peripherie der Urogenitalplatte, ein Vorgang, der zur Eröffnung des Sinus in seiner ganzen Länge führt, wenn er auch apikal noch häufig durch eine dünne Membran verschlossen ist. So deckt sich also unser Befund mit *Grubers* Beobachtungen; denn wir sehen in seiner seichten, zum Gipfel ziehenden Medianrinne beim *Meerschweinchen* die gleiche Erscheinung,

die wir dahingehend beschrieben, daß sich beim *Kaninchen* die spaltförmige Sinusöffnung apikal in einer allmählich flacher werdenden Rinne fortsetzt, die häufig durch eine dünne Epithelschicht verdeckt ist.

Hier gehen wir noch kurz auf die alte Lehre von dem Bestehen einer *Genitalrinne* ein, wie sie von *Rathke*, *Reichel* und anderen vertreten wurde. Nach diesen Autoren kommt es in der weiteren Entwicklung zum medianen Schluß der seitlichen, freien Ränder dieser Furche; demnach soll hier also ein ähnlicher Vorgang beobachtet sein, wie er bei der Bildung des Medullarrohres angegeben wird, dessen freie Ränder miteinander verschmelzen. Diese Auffassung von dem Schluß der Rinne durch Verwachsen ihrer Ränder ist vor allem von den Schülern *Fleischmanns* bekämpft. Aber immer wieder wird dabei betont, daß die objektiven Befunde bezüglich der Sinusöffnung sehr leicht an die Bildung einer Samenrinne erinnern. Auch wir können uns wohl erklären, daß die älteren Autoren vornehmlich bei Betrachtung der unverletzten Objekte zu der Annahme einer Samenrinne oder ihres Homologons beim weiblichen Tier kommen konnten. Denn gerade bei der langen, spaltförmigen Sinusöffnung des *Kaninchens* wie vor allem auch infolge ihrer furchenartigen Fortsetzung gegen den Apex mißt man dieser Erscheinung nur gar zu leicht eine überragende Bedeutung bei.

Daß auch von den jüngeren Autoren an den verschiedensten Säugern eine Sinusöffnung in der gleichen oder ähnlichen Gestalt und in derselben Ausdehnung beobachtet wurde, belegen wir nach *Henneberg* [23] S. 357 u. 359] mit folgendem: Bei *Herzog* findet sich nachstehende Beschreibung: Das caudale Drittel des Urogenitalseptums (= Urogenitalplatte) spaltet sich durch Zweiteilung, so daß an der Facies urethralis eine ausgesprochene Rinne besteht.

Nach *Keibels* Abb. 17, Tafel V, eines Embryo von 25 mm Nstl. ist der Sinus fast in ganzer Ausdehnung der Facies urethralis offen. *Andersson* findet bei allen drei von ihm untersuchten Formen (*Ratte*, *Cavia cobaya*, *Eichhorn*) sowohl bei Männchen wie bei Weibchen eine mediane Rinne auf der caudalen Seite des Höckers.

Sehr energisch setzt sich *Krasa* für das Bestehen einer Rinne ein: „Ob man nun die Rinne Urogenitalrinne oder wie *Fleischmann* Orificium urogenitale nennen will, ist Geschmackssache. Von einer schweren Täuschung *Rathkes* und aller anderen Forscher zu reden, erscheint jedenfalls unrichtig" [29] S. 497]. Beim Maulwurf beschreibt er die Rinne folgendermaßen: „An seiner caudalen Seite trägt er (der Höcker) eine longitudinale Rinne, die, an seiner Basis am tiefsten, gegen seine Spitze hin allmählich verstreicht" [29] S. 493]. Also auch hier der gleiche Befund, den wir beim *Kaninchen* beobachteten. Nur können wir uns für unsere Objekte nicht mit der Entstehung dieser Rinne einverstanden erklären, die *Krasa* teilweise durch Auseinanderweichen der Urogenitalplatte von der Peripherie her erklärt [29] S. 474].

Auch beim *Schwein* muß nach *Dürbeck* die Sinusöffnung sehr wohl an eine Rinne erinnern, wenn er schreibt: „Die unleugbar existierende Öffnung könnte von manchem als Samenrinne aufgefaßt werden" [7] S. 527]. Daß ihm besonders bei Betrachtung weiblicher Embryonen eine gleiche Vermutung gekommen sein muß, geht aus folgendem hervor: „Wer zum ersten Mal diese Eigenschaften mit der stereoskopischen Lupe wahrnimmt, kann in die Gefahr kommen, daß

er die weibliche Öffnung mit einer Rinne verwechselt; ja, ich vermute sogar, *Rathke* und manch anderer sei durch den Anblick weiblicher Embryonen zu dem Glauben an die Samenrinne verführt worden" [7) S. 534]. Schließlich berufen wir uns noch auf dieses: „Obwohl ich eine gewisse Ähnlichkeit des Orificiums urogenitale mit dem Aussehen einer Rinne nicht leugne, kann doch kein Zweifel darüber herrschen, daß beim Weibchen keine eigentliche Rinne vorhanden ist" [7) S. 535].

Wir entnehmen aus dieser Ablehnung der „eigentlichen Rinne" wie aus der ganzen Darstellung von *Dürbeck*, daß er auf keinen Fall die alte Lehre von der Bedeutung der Samenrinne von neuem aufkommen lassen will. Und darin schließen wir uns ihm durchaus an und lehnen gleichfalls den großen morphologischen Wert dieser Bildung ab, aus deren später verschiedenen Entwicklung die alte Schule wichtige anatomische Unterschiede für beide Geschlechter ableitet.

Denn es ist einmal sehr wohl möglich, daß die von uns beobachtete Eröffnung des Sinus in seiner ganzen Länge auf Artefakte zurückzuführen ist, während in Wirklichkeit bei allen unverletzten Objekten der Sinus in seinem apikalen Teil durch die sehr dünne, recht empfindliche ektodermale Membran abgeschlossen ist (Abb. 16). Diese Vermutung kommt uns, weil noch bei verschiedenen anderen Säugern eine gleiche Ektodermschicht beschrieben wird. Z. B. lesen wir bei *Dürbeck*: „Wenn die distale Wand des Analrohrs zerreißt, entsteht an der caudalen Ecke der Uralplatte das Orificium urogenitale, eine spaltförmige Öffnung, mit welcher das enge Rohr des Urogenitalkanals nach außen mündet. Häufig erhält sich ein Teil der Epithelschicht und überdeckt das Orificium zungenartig" [7) S. 521], oder: „Zunächst zeigen Längsschnitte von 3,1 cm Nstl. (Taf. X, Abb. 9) sehr klar, daß der caudale Teil des Orificium urogenitale frei, der apikale Teil dagegen von einer zarten Epithellamelle der Uralplatte überdeckt ist" [7) S. 528]. Auch *Henneberg* sieht bei der *Ratte* die Sinusöffnung an der Facies urethralis zeitweise durch eine dünne Epithelplatte verschlossen [23) S. 237].

Zum anderen ist bei verschiedenen Säugern die Sinusöffnung von Anfang an anders gestaltet, und es bleibt vor allem der apikal vom Orificium urogenitale gelegene Teil der Urogenitalplatte noch länger als wirkliche Platte erhalten. In diesem Falle wird die Sinusöffnung meist als trichterförmig bezeichnet. So beschreibt sie beispielsweise *Böhm* beim weiblichen *Schaf* folgendermaßen: „Das Orificium urodaei ist sagittal verhältnismäßig weit, daher mündet der Canalis urogenitalis mit schräg trichterförmiger Erweiterung an der Phallusbasis" [1) S. 300]. Ebenso nennt *Dürbeck* das Orificium urogenitale des *Schweins* trichterförmig" [7) S. 533]. Es muß dann demnach in diesen Fällen eine rundliche bzw. längsovale Mündung des Sinus beobachtet sein, wenn der Ausdruck „trichterförmig" begründet sein soll. Komplizierter ist die Begrenzung der Sinusöffnung nach *Schwarztrauber* bei *Schafen*, bei denen sie auch wieder infolge des Auseinanderweichens der Urogenitalplatte längsoval, aber unregelmäßig gezackt ist [33) S. 42].

Einige Autoren fanden bei den gleichen Säugern in der Gestalt der Sinusöffnung auch Abweichungen in den verschiedenen Geschlechtern betreffs der Gestalt der Sinusöffnung, wie wir es bei 19tägigen *Kaninchen*embryonen gleich-

falls feststellten (S. 353). *Henneberg* unterscheidet scharf zwischen der kleinen rundlichen Öffnung bei Männchen und dem weiten länglichen Sinusspalt des Weibchens. Am krassesten sind diese Gegensätze nach *Böhm* bei *Schafen*. *Böhm* bestreitet nämlich bei Böcken in vorgerückten Stadien ein Orificium urogenitale völlig [1) S. 290] und spricht zu dieser Zeit von einer in ihrer ganzen Länge soliden Urogenitalplatte, während er hingegen, wie oben schon erwähnt, bei weiblichen Tieren eine trichterförmige Sinusöffnung feststellt [1) S. 300].

Aus dem Vorhergehenden mag einleuchten, daß auf dem caudalen Höckerabfall sehr wohl bei manchen Säugern eine Rinne, die Geschlechtsrinne der alten Schule, bestehen kann, daß sie hingegen vielleicht auch ebensovielen Säugern fehlt, und daß dieser Bildung deshalb gewiß nicht so allgemeine Bedeutung zukommt, wie sie ihr früher beigelegt worden ist. Möglich ist es immerhin, daß wir bei den Säugern, deren Sinus sich rinnenartig in ganzer Ausdehnung der Facies urethralis eröffnet, eine Bildung vor uns haben, die der Samenrinne von Schildkröten und Krokodilen oder dem Samenrohr der Monotremen entspricht. Physiologisch bestehen zwischen diesen Organen allerdings insofern Unterschiede, als sie bei den übrigen Säugern eine Harn-Samenrinne darstellt, während sie bei den Schildkröten und Krokodilen nur zur Leitung des Spermas dient. Ein Übergang zwischen beiden Extremen ist aber vielleicht in dem Samenrohr der Monotremen zu sehen, das gleichfalls nur zur Beförderung der Geschlechtsprodukte benutzt wird.

Wir wenden uns vor allem aber gegen die althergebrachte Lehre von der weiteren Entwicklung, d. h. von dem Schluß dieser Genitalrinne durch Verwachsung ihrer seitlichen Ränder. Wir glauben vielmehr, die weitere Ausdehnung des Sinus im Phallus, die fast in allen neueren Arbeiten im Zusammenhang mit einer apikalen Verlagerung der Sinusöffnung beschrieben wird, doch für alle bisher daraufhin untersuchten Säuger auf eine verhältnismäßig einheitliche Formel bringen zu können, wenigstens für das weibliche Geschlecht. Vergleichend anatomische Betrachtungen dieser Vorgänge werden allerdings erheblich erschwert durch das verschiedene Verhalten der Säuger einmal bezüglich der Gestaltung und Ausdehnung der Sinusöffnung (s. o.) und dann infolge des noch mehr differierenden Verhaltens im Wachstum des Dammes bzw. der Regio perineophallica.

Halten wir uns deshalb zunächst an eine fast sämtlichen daraufhin untersuchten Säugern gemeinsame Erscheinung, nämlich an die nach der Eröffnung des Sinus eintretende Verkürzung der Facies urethralis, die notwendigerweise eine apikale Verlagerung der Sinusöffnung nach sich zieht. Dabei ergeben sich je nach der Ausdehnung der Sinusöffnung zwei Möglichkeiten; nämlich:

1. In dem Falle, in dem der Sinus in ganzer Ausdehnung der Facies urethralis eröffnet ist, muß die apikale Verlagerung der basalen Begrenzung dieser Öffnung notwendigerweise zu einer Verkürzung des Sinusspaltes führen. Solches haben wir in unserer zusammenhängenden Darstellung (S. 377ff.) vom *Kaninchen* eingehend dargetan. Eine gleiche Entwicklung hat *Gruber* beim *Meerschweinchen* beobachtet, und wir verweisen in diesem Sinne auf folgenden Satz: „Jedoch glaube ich zu der Annahme berechtigt zu sein, daß die distale Lamelle der Urogenitalplatte am caudalen Phalluszapfen durchrissen wurde; so ent-

stand das Orificium urogenitale. Hierauf wird der anale Rand der neugeschaffenen Mündung durch Wucherung der Phallusbasis apikalwärts verschoben und das Orificium selbst verengt worden sein" [21) S. 15].

2. In den Fällen, in denen der Sinus mit einer weniger langen Spalte nahe der Phallusbasis mündet, wird diese Öffnung entsprechend der Verkürzung der Facies urethralis auch apikal wandern, doch kann sie dabei sehr wohl eine Weile die gleiche Ausdehnung ihrer ersten Anlage beibehalten. Es wird dann eben die distal liegende Urogenitalplatte sukzessive durch den apikalen Rand des Orificiums gespalten werden. Diese Überlegung führt schließlich zu dem gleichen Ergebnis wie der erste Modus; denn mit dem Augenblick, wo die Sinusöffnung bei den betreffenden Säugern ihre definitive Lage auf dem Apex erhalten hat, wird auch hier die Urogenitalplatte völlig in ihre ursprünglichen beiderseitigen Epithelbekleidungen gespalten sein. Selbstverständlich kann in diesen Wachstumsvorgängen die Sinusöffnung selbst mancherlei Modifikationen erfahren, sei es, daß sie allmählich weiter und länger wird, oder sei es, daß sie zum Schluß, wenn ihr distaler Rand fixiert ist, auch wie im ersten Fall verkürzt wird.

Einen Vorgang dieser Art entnehmen wir *Hennebergs* Arbeit [23) S. 338]: „Als Folge von dem Vorrücken der hinteren Sinuswand ist auch die Sinusöffnung weiter apikalwärts gerückt." „Dabei bleibt aber die Sinusöffnung, nachdem sie auf den Phallus übergegangen ist, stets in der Nähe der Phallusbasis, was seine Erklärung darin findet, daß sich jetzt die Facies urethralis verkürzt, ihre basale Grenze der Sinusöffnung also gewissermaßen nachfolgt." Ähnliches muß bei männlichen *Cavia cobaya*-Embryonen eingetreten sein, wenn *Gruber* die Lageveränderung der Sinusöffnung von 37tägigen Embryonen wie folgt beschreibt: „Die Mündung liegt nicht mehr an der caudalen Fläche, sondern in der Mitte des Phallusgipfels, dessen caudaler Bezirk vervollständigt wurde" [21) S. 19].

Wir fassen unsere letzten Betrachtungen zusammen: Bei den Säugern eröffnet sich der Sinus urogenitalis zunächst an der Basis des caudalen Höckerabfalles. Dabei wird entweder nur der proximale Teil der Urogenitalplatte spaltförmig zerrissen, und die distale Platte wird erst entsprechend der apikalen Verlagerung der Sinusöffnung gespalten; oder das Orificium urogenitale erstreckt sich von Anfang an auf den ganzen caudalen Höckerabfall. Stets bewirkt also die Sinusöffnung, daß die Urogenitalplatte den Charakter einer epithelialen „Platte" einbüßt. Ihr Zellmaterial wird sicherlich in allen Fällen in die Auskleidung des Orificiums bzw. des im Schaft liegenden Sinus aufgenommen.

4. Schicksal der Urogenitalplatte.

Eigenartige Vorgänge legt *Henneberg* der Rückbildung der Urogenitalplatte bei der männlichen *Ratte* zugrunde, wenn er sie zurückführt auf dicht gelagerte, in die Urogenitalplatte eindringende Bindegewebsmassen [23) S. 331], Beobachtungen, denen wir uns nach unseren Befunden nicht anschließen können. Bei der weiblichen *Ratte* wieder ist die sehr späte Zerstörung der Urogenitalplatte sehr auffällig, die hier erst nach dem dritten Tage des postembryonalen Lebens eintritt [23) S. 333]. In beiden Fällen aber bleibt die axiale Partie der Urogenitalplatte in unserem Sinne als Epithel des Sinus urogenitalis bestehen.

Jedenfalls wendet sich *Hennebery* energisch gegen die Auffassung, daß die Urogenitalplatte etwa gänzlich vernichtet wird. So lesen wir bei ihm [23] S. 356]: „Der Auffassung *Fleischmanns* vom Zusammenschrumpfen oder Verkümmern der Uralplatte können wir uns nach unseren Erfahrungen weder für den Säuger noch für den Menschen anschließen. Im weiblichen Geschlecht erhält sich bei der *Ratte* der größte Teil der Urogenitalplatte als Urethraepithel, während sie beim Menschen die Epithelauskleidung des Vestibulums liefert." Auch wir können *Fleischmann* nur dann beipflichten, wenn er mit dem Verkümmern und Zusammenschrumpfen der Uralplatte nur sagen will, daß diese epitheliale Bildung infolge ihrer Aufspaltung den Charakter einer „Platte" einbüßt. Wir glauben zu dieser Auslegung berechtigt zu sein, wenn wir auf eine Beobachtung seines Schülers *Dürbeck* am *Schwein* verweisen, der wir entnehmen, daß auch hier Teile der Urogenitalplatte hernach den Sinus umkleiden: „Entodermale Zellelemente, welche wie die Uralplatte von der Caudalkammer des Urodaeums herstammen, umfassen hier das grubenförmige Orificium urodaei" [7] S. 339]. Auf die Tatsache, daß mit der Ausbildung der Schafthaut und des Praeputiums die Urogenitalplatte oft vorübergehend beträchtlich erhöht wird, werden wir weiter unten bei Besprechung dieser Bildungen eingehen (S. 400 ff.).

Welche Momente aber bedingen die apikale Verlagerung der Sinusöffnung, die Spaltung der Urogenitalplatte und die Verkürzung der Facies urethralis? Es ist nämlich gewiß, daß die Initiative von Wachstumsvorgängen im Mesoderm des Abdomens und des Bindegewebes in der Schafthaut, im Damm und auch im Aftervorsprung ausgeht. Diesen Modus haben wir jedenfalls für das weibliche *Kaninchen* festgestellt (S. 356 ff.). Zweifellos kommt es bei dieser Entwicklung sehr auf die Lagebeziehungen des Genitalhöckers zur Afteröffnung, also auf die Längenausdehnung des Dammes bzw. der Regio perineophallica an. So wird bei Embryonen mit sehr langem Damm der Hauptwert auf die Ausdehnung des Bindegewebes in diesem Gebiet zu legen sein, die zu einer starken Verlängerung des Sinus namentlich bei männlichen Individuen führt; so nach *Fleischmann* und *Hennebery* z. B. bei *Ratten*, *Schweinen* und *Schafen*.

Stehen dagegen Afteröffnung und Harn- und Geschlechtsöffnung während der ganzen Entwicklung dicht benachbart, wird die Verkürzung der Facies urethralis und die Lageveränderung der Sinusöffnung sicherlich wie bei *Kaninchen* durch Zusammenwirken mehrerer Faktoren zustande kommen. Dies trifft vor allem für die weiblichen Tiere zu; denn der kurze Damm ist bekanntlich bei den meisten Säugern das charakteristischste äußere Geschlechtsmerkmal für das weibliche Geschlecht. Bei anderen Säugern wie auch beim *Kaninchen* kommt es hingegen auch beim Männchen nie zu einer bedeutenden Ausdehnung des Perineums.

Bisher wurde die Verkürzung der Facies urethralis meistens lediglich zurückgeführt auf von der Basis ausgehende Wachstumsvorgänge. Sehr wenig bestimmt drückt sich z. B. *Herzog* in diesem Fall nach *Hennebery* aus: „Das caudale Drittel des Urogenitalseptums (= Urogenitalplatte) spaltet sich durch Zweiteilung, so daß an der Facies urethralis eine ausgesprochene Rinne besteht. Diese beginnt sich von ihrem basalen Ende her zu schließen" [28] S. 359]. Ähnlich erklärt auch *Hennebery* den fraglichen Vorgang bei der weiblichen *Ratte*: „Während

jedoch beim Männchen die Vorwärtswanderung des Sinus durch Zerstörung der basalen Sinuswand bedingt wird, geschieht dieses Vorrücken beim Weibchen zu dieser Zeit (21. Tag) noch dadurch, daß das von der Regio perineophallica vordringende Bindegewebe die hintere Sinuswand vorbuchtet und vorwärtsbiegt" [23) S. 336]. Ebenfalls tritt *Gruber* für diesen Modus ein: „Hierauf wird der anale Rand der neugeschaffenen Mündung durch Wucherung der Phallusbasis apikalwärts vorgeschoben und das Orificium selbst verengt worden sein" [21) S. 15].

Es mag sein, daß infolge des auffällig kurzen Dammes beim weiblichen *Kaninchen* dem Beschauer das Zusammenwirken verschiedener Faktoren geradezu aufgedrängt wird, daß bei Säugern, deren Damm länger ist, ähnliche Vorgänge dagegen weniger in die Augen fallen und vielleicht nur schwer zu erkennen sind. Doch scheint nach *Hennebergs* Angaben schon *Andersson* ähnliche Vorgänge wie wir am *Kaninchen* beobachtet zu haben. *Henneberg* entnimmt dieser Arbeit folgendes: „Auch beim Weibchen schließt sich die Urogenitalrinne wenigstens teilweise, nicht aber durch wirkliches Zusammenwachsen des einmal aufgeschlitzten Höckers, sondern in der Weise, daß das Praeputium auf der caudalen Seite um die Rinne herumwächst und zusammen mit dieser eine Röhre bildet, die mit ihrem inneren Teil in dem Höckergewebe, mit ihrem äußeren in dem Praeputialmantel zu liegen kommt" [23) S. 357]. *Andersson* versteht unter Praeputium auch zugleich die Schafthaut. Setzen wir also in seiner Beschreibung für Praeputium den Terminus Schafthaut ein, so erhellt, daß nach diesem Autor die Sinusöffnung zum mindesten unter Mitwirkung der freien Schafthauträndер apikalwärts verlagert wird. In gleicher Weise bringt *Krasa* die Verlagerung der Sinusöffnung mit dem Wachstum der Schafthaut bzw. des Praeputiums in Verbindung: „Ein weiterer Beweis dafür, daß die Praeputiumfalte in der beschriebenen Art vorwächst, ist in ihrem innigen Verhältnis zur Bildung des Urogenitalrohres aus der Urogenitalrinne zu finden" [29) S. 497]. Und vorher schreibt er einmal von 26 mm langen Embryonen: „Das Modell zeigt den Ringwulst bedeutend vorgewachsen, so daß nur mehr ein kleiner Teil des Höckers freibleibt. Die Öffnung, die das proximale Ende der Kloakenplatte bildet, ist dadurch wieder weiter von der Höckerbasis abgerückt, die Kloakenplatte wird verkürzt" [29) S. 475].

Die *Fleischmann*sche Schule kennt den Terminus Schafthaut gleichfalls nicht. Aber auch aus einer Darstellung von *Böhm* geht hervor, daß bei weiblichen *Schafen* ähnliche Vorgänge walten, wie wir sie an unseren Objekten nachwiesen: „Indem der Randwulst hauptsächlich lateral wächst, überragt er die Phallusleiste an der rechten und linken Seite. Die Leiste (bei uns der axiale Teil der Urogenitalplatte mit dem Sinus) liegt also nicht frei, sondern kommt allmählich in die Tiefe innerhalb der Urogenitalöffnung und verschwindet schließlich in den dicken Epithelschichten, welche die Mündung auskleiden" [1) S. 303]. „Bei den weiblichen Embryonen gewinnt die Phallusbasis eine größere sagittale Ausdehnung. Diese Eigenart wird dadurch hervorgerufen, daß am Ende des kurzen Dammes der erst undeutliche Rand des Orificium urodaei längs der caudalen, stark konkaven Seite des Phallus gleich kräftigen, über die Oberfläche vorstehenden Falten aufgezogen wird" [1) S. 310]. Wir deuten auch in diesem Falle „Randwulst", die „dicke Epithelschicht, in der die Phallusleiste allmählich

in die Tiefe versinkt", und die „über die Oberfläche vorstehenden Falten" als Schafthaut bzw. deren caudale Ränder. So finden also auch hier wieder in unserem Sinne Wachstumsvorgänge von der Schafthaut aus statt.

Daß endlich auch bei der apikalen Verlagerung des Sinus die Schafthaut zusammen mit dem Bindegewebe im Perineum beteiligt ist, geht u. E. aus folgendem hervor: „Auf diesem beim Männchen länger und breiter gewordenen Gebiet (gemeint ist die Regio perineophallica) macht sich am 19. Tage die Scrotumbildung in Gestalt zweier flacher Vorwölbungen bemerkbar. Beim männlichen $19^1/_2$tägigen Embryo bezieht dann das Scrotum die Schafthaut an der Facies urethralis auch an den Seiten des Phallus in seinen Bereich ein. Ähnliches geschieht beim Weibchen, indem hier das Integument der Regio perineophallica etwas stärker hervortritt, wodurch die Facies urethralis verkürzt wird" [23) S. 317]. Gerade dieser letzte Satz von *Henneberg* bestärkt uns in unserer Auffassung von den Vorgängen bei dieser Entwicklung, und wir kommen noch einmal zu dem Schluß, daß die Verlagerung der Sinusöffnung auf die Höckerspitze und die Verkürzung der Facies urethralis wahrscheinlich auch bei anderen Säugern durch komplizierte Modellierungsvorgänge bewirkt wird, ausgehend zum mindesten von Schafthaut und Damm, und beim Kaninchen auch vom Aftervorsprung.

5. Schafthaut und Praeputium.

Die Bildung der Schafthaut und des Praeputiums vollzieht sich beim *Kaninchen* in derselben Weise, wie es *Henneberg* von *Ratten*embryonen und *Krasa* vom *Maulwurf* angeben. Nur konnten wir bei unseren Objekten die erste Anlage der Schafthaut nicht in Gestalt zweier kleiner, rundlicher Vorwölbungen beiderseits der Höckerbasis feststellen, wie sie bei 14tägigen *Ratten*-Embryonen zuerst in die Erscheinuug treten [23) S. 364], und wie es *Krasa* bei 11 mm langen *Maulwurfs*-Embryonen feststellt [29) S. 463]. Wir sahen das erste Auftreten der Schafthaut am 14. Tage post coitum in Gestalt eines halbkreisförmigen Wulstes aus lockerem Bindegewebe, lateral und umbilikal etwas an dem Schaft emporreichend. Zwar hielten wir eine jederseitige längliche Falte zwischen Extremitätenstummeln und Phallus anfangs für die homologe Bildung. Doch erwies sich im Verfolg ihrer Entwicklung, daß wir darin die Anlage der Genitalwülste vor uns hatten.

Ein weiterer Unterschied zwischen *Ratten* und *Kaninchen* besteht darin, daß es bei letzteren infolge des kurzen Dammes nicht zu einer so innigen Aneinanderlagerung der freien Schaftbauträuder kommt, weil nämlich bei der Umwachsung der caudalen Höckerseite die Bindegewebsmassen der Schafthaut mit denen des Dammes und Afters konvergieren. So kommt es in diesem basalen Bezirk bei unseren Objekten denn auch nicht zu einer Bildung der Zuwachsplatte. Statt dessen erhält das Sinuslumen nur eine Ergänzung, die gebildet wird aus dem Epithel der Schafthaut, des Aftervorsprunges und damit auch des Dammes. Im Bereich der Pars libera clitoridis besteht infolge der Annäherung der freien Praeputiumränder jedoch auch bei weiblichen *Kaninchen* eine ähnliche Bildung in Gestalt des breiten Frenulums (S. 365).

Die Bildung des Praeputiums vollzieht sich nach drei verschiedenen Theorien. Es stehen sich gegenüber:

1. Die Einwachsungstheorie, nach der die Praeputiallamelle in das Bindegewebe des Phallus nachträglich eingesenkt wird.

2. Die Umwachsungstheorie, die besagt, daß die freie Glans von dem apikalwärts sich ausdehnenden Praeputium umwachsen wird.

3. Einige Autoren vertreten den Modus, daß die Glans durch Kombination beider Vorgänge in den Praeputialsack versenkt wird.

Ad 1. Wir treten nach unseren Befunden mit *Henneberg* und *Krasa* entschieden für die Umwachsungstheorie ein. *Henneberg* hat in seiner Arbeit gerade diesem umstrittenen Kapitel eingehende Kritik eingeräumt, so daß wir seinen Ausführungen nichts Wesentliches hinzufügen können. Es drängt sich uns nur unwillkürlich die Vermutung auf, daß dieser Autor zu seiner Auffassung vor allem durch die Trennung von Schafthaut und Praeputium gekommen ist, und daß nach der Einführung dieser beiden Termini die Umwachsungstheorie sehr viel einleuchtender wird als die Einwachsungstheorie.

Krasa faßt diese Vorgänge folgendermaßen zusammen: „Der Ringwulst wächst nun weiter gegen die Höckerspitze vor. Dabei drängt er sich aber nicht wie bisher gleichsam zwischen Mesoderm und Ektoderm des Höckers ein, sondern er erhebt sich in einer Falte, die den Höcker eng umgreift. Dabei vereinigt sich die innere Epithelauskleidung dieser Falte, die das spätere Praeputium darstellt und daher Praeputialfalte genannt wurde, innig mit dem Integument des Höckers, auf diese Weise eine dünne Ektodermlamelle darstellend, die in das Höckermesoderm hineinzuragen scheint, aber nur die Grenze zwischen diesem und dem Gewebe der Praeputialfalte bezeichnet. Wir kennen freilich kein Stadium, bei dem diese innere Epithelverkleidung der Falte getrennt von dem Höckerektoderm zu sehen wäre. *Tourneux* beschreibt den Vorgang sehr anschaulich als ein Emporgleiten des Praeputiums über die Glans.

Beim weiteren Wachstum der Praeputialfalte wird auch die Glandarlamelle immer länger. Ihr freier Rand bleibt an derselben Stelle, nur ihr distaler Beginn wird eben immer weiter gegen die Höckerspitze hin verschoben, bis die Praeputialfalte die Höckerspitze erreicht hat“ [29] S. 495 u. 496].

In dem Verfolg der Entwicklung beim *Kaninchen* haben wir uns der vergleichenden Methode bedient, wie *Henneberg* sie [23] S. 381] empfiehlt. Vergleichende Betrachtungen von Sagittalschnitten der einzelnen Entwicklungsstufen ergeben ganz eindeutig, daß es sich beim *Kaninchen* auch lediglich um eine Umwachsung der Pars libera clitoridis durch das Praeputium handelt.

Ad 2. Für die gegensätzliche Lehre tritt vor allem *Fleischmann* ein und behauptet ganz entschieden, daß die Glandarlamelle sich erst später von dem Gipfel der Glans aus in das Bindegewebe des Schaftes einsenkt und so gewissermaßen die Glans aus dem Glandarium herausschält. Doch hegen seine eigenen Schüler verschiedentlich Zweifel an diesem Modus der Praeputiumbildung und stehen zuweilen der Umwachsungstheorie durchaus nicht fern.

Ähnliche Überlegungen wie uns kommen z. B. seinem Schüler *Dürbeck* bei Betrachtung von Sagittalschnitten durch *Schweine*-Embryonen: „Die Längsschnitte (Taf. X, Abb. 14—17) legen den Gedanken nahe, daß stärkeres Wachstum der Zellen im Phallus, d. h. der Elemente des Nabelwalles, das Schwinden des Phallusgipfels bedingen; denn deren lebhafte Vermehrung fällt ohne weiteres

auf" [7] S. 531]. Auch mit einer Rückbildung der Glans sucht er ihr Verschwinden in dem Praeputialsack zu erklären: „In gewissem Sinne könnte auch Reduktion des Phallusgipfels mitwirken" (ebenda). Doch scheint ihm diese Deutung gleich darauf wieder weniger wichtig, wenn er fortfährt: „Doch ist die Abnahme seines Volumens wahrscheinlich ein nebensächliches Moment gegenüber der einseitigen Wachstumsenergie des Nabelwalles" (ebenda). Wir nehmen bestimmt an, daß *Dürbeck* in dem Nabelwall die der Schafthaut entsprechende Bildung beobachtet hat. Wenn unsere Identifizierung des „Nabelwalles" mit der „Schafthaut" zutrifft, geht aus dieser Darstellung von *Dürbeck* keinesfalls eine Einsenkung der Glandarlamelle hervor, indem er zweimal die Wachstumsenergie des Nabelwalles betont. Mit folgendem bekennt sich *Dürbeck* u. E. eindeutig zur Umwachsungstheorie: „Man kann den Gegensatz der ursprünglich daktyloiden Form und der später erreichten Gestalt des Phallus vielleicht am besten durch einen Vergleich charakterisieren. Es sieht aus, als wenn von der Basis des sagittal gestreckten Phallus eine kapuzenartige Hülle zur größeren Hälfte heraufgezogen, der caudal gekehrte Gipfel aber frei gelassen worden sei" [7] S. 537]. Und schließlich noch dieser Satz: „Besonders das Klitorium wird immer mehr gegen den noch freien Phallusgipfel verschoben" [7] S. 538].

Bei den Untersuchungen an der *Katze* kommt *Dürbeck* auch zu ähnlichen Überlegungen, die ihn scheinbar an der reinen Einwachsungstheorie zweifeln lassen: „Die Glans erscheint gleichsam in das Glandarium versenkt. Leider konnte ich nicht genügend Embryonen aus dieser Periode erbeuten, um das Detail dieser Veränderungen genau zu studieren. Dieselben bieten ein neues Problem, das eingehender Bearbeitung harrt" [8] S. 555]. „Wenn die Vermutung von der Rückbildung des Phallusgipfels zutrifft, wird man auch besser verstehen, wodurch die verschiedene Lage des Orificium urogenitale zuerst an der basalen Ecke der Urogenitalplatte und später auf dem Eichelgipfel bedingt wird" (ebenda).

Diese unbestimmten Angaben und *Hennebergs*, *Krasas* wie unsere eigenen Untersuchungen erweisen jedenfalls, daß *Fleischmann* nicht berechtigt ist, die Einwachsungstheorie für alle Säuger zu verallgemeinern. Wir nehmen sogar an, daß auch mancher der Autoren mit *Hennebergs* Methode der vergleichenden Betrachtung von Sagittalschnitten durch Embryonen dieser Entwicklungsperiode und vor allem durch die scharfe Trennung von Schafthaut und Praeputium vielleicht doch zu den gleichen Ergebnissen kommen würde wie wir. Es steht jedenfalls fest, daß auch bei anderen Säugern eine gleiche Erscheinung beobachtet wurde, die wie die Schafthaut in erster Linie die Gestaltung des Höckers beeinflußt, wie auch, daß diese Mesodermmassen mit denen einer unserem Praeputium homologen Bildung in Zusammenhang stehen.

Hier verweisen wir noch auf *Böhms* Arbeiten am *Schaf*, der allerdings wohl am entschiedensten für die Einwachsungstheorie eintritt: „Die im Mesoderm vordringende Lamelle (= Glandarlamelle) trennt die Phallusmasse in zwei Abschnitte von durchaus ungleicher Größe, ... die spätere Klitoris und ... das Klitorium, das die orale und laterale Seite der Klitoris umfaßt und in den Randwulst des Orificium urodeaei ohne Grenze übergeht" [1] S. 304]. Setzt man für „Klitorium" und „Randwulst" die Termini Praeputium und Schafthaut ein, kommt man auf dieselben Verhältnisse wie bei *Ratten* und *Kaninchen*.

Zweifellos wird die Umwandlung des „daktyloiden Phallus" des *Schweines* und der *Katze* in den „Rhinoiden Phallus" nach *Dürbeck* gleichfalls durch die Bildung und Ausdehnung der Schafthaut herbeigeführt, wie es besonders deutlich wird aus folgendem: „. . . dagegen fällt die mächtige Ausdehnung des Phallus-körpers, d. h. des Mesoderms vor der Uralplatte auf, welche die rhinoide Gestalt des Phallus hauptsächlich veranlaßt" [8) S. 551, Taf. XI, Abb. 33—37].

Auch *Krasa* kennt diese Termini nicht, er trennt aber doch den distalen Teil des Mesodermmantels um den Phallus von dem basalen Bezirk: „Die Lamelle ist die Glandarlamelle *Fleischmanns*. Was innerhalb von ihr gelegen ist, wird zum Penis, bzw. Klitoris, was außerhalb liegt wird zum Praeputium, weshalb die Falte, zu der sich der Ringwulst entwickelt hat, als Praeputialfalte bezeichnet wird" [29) S. 470].

Übereinstimmend werden von allen Autoren in der Ausdehnung der Glandarlamelle für beide Geschlechter charakteristische Verschiedenheiten festgestellt. Beim Männchen kommt es überall an der Facies urethralis zu einem Schluß der Praeputiumränder, so daß also die Glandarlamelle die Glans ringförmig umfaßt. Die Glandarlamelle des Weibchen hingegen ist stets nur hufeisenförmig, und an der caudalen Seite klafft zwischen ihren Rändern zeitlebens eine große Lücke, die von breiten Bindegewebsmassen überbrückt wird. So kommt es beim Männchen zu der Bildung eines schmalen, sagittal gestellten Frenulums, während die Weibchen stets eine viel breitere, dem Frenulum des Männchens homologe Bildung besitzen. Es sind dafür nur häufig andere Termini angewandt, wie z. B. Pons clitoridis von *Fleischmanns* Schülern. Doch stimmen die objektiven Befunde in allem mit unseren Beobachtungen überein (S. 364ff.), so daß wir uns in diesem Punkt längere Gegenüberstellungen ersparen können.

6. Vestibulum, Urethra und Vagina.

In der Ausbildung der Leitungswege der weiblichen Harn- und Geschlechtsprodukte im Phallus stehen sich zwei Möglichkeiten gegenüber:

1. Im Höcker entsteht anal von der Harnröhre eine besondere Vagina dadurch, daß die vereinigten Müllerschen Gänge entlang dem Sinus urogenitalis bis an das Ektoderm vordringen. Damit wird der vorherige Sinus urogenitalis lediglich zu einem Ausführungsgang für den Harn, zur Urethra. Das Endstück der Müllerschen Gänge stellt nur die Vagina dar, während diesen Säugern ein Vestibulum fehlt.

Getrennt münden Harnröhre und Scheide nach *Henneberg*, *Krasa* und *Gruber* bei *Ratte*, *Maulwurf* und *Meerschweinchen*. Allerdings erreicht das Endstück der Müllerschen Gänge bei *Talpa europaea* das Ektoderm erst nach der Geburt, so daß diese Tiere noch während der ganzen embryonalen Entwicklung einen Sinus urogenitalis besitzen.

2. Die andere Entwicklung beruht auf der weit zurückliegenden Kommunikation von Sinus urogenitalis und Müllerschen Gängen. Es resultiert das gemeinsame Endstück für Harn- und Geschlechtswege, der Scheidenvorhof. Harnröhre und Vagina können in diesem Fall sehr kurz sein, wogegen dann das Vestibulum um so länger wird. Doch gibt es zwischen den Extremen sicherlich Übergänge.

In dem *Kaninchen* haben wir das Extrem dieser Gruppe vor uns, bei dem die Mündung der Müllerschen Gänge in den Sinus urogenitalis nach den Befunden am ausgewachsenen Weibchen (S. 336) zeitlebens sehr weit vor der Scham liegt. Auf ein Gleiches läuft beispielsweise die Entwicklung beim *Schwein*, *Schaf*, *Katze* und auch beim *menschlichen Weib* hinaus.

Aber trotz dieser später großen anatomischen Gegensätze ist die Entwicklung des Vestibulums bzw. der Urethra und Vagina im Phallus während der letzten Tage des uterinen Lebens bei beiden Gruppen sehr ähnlich, wenn nicht sogar gleich. Daher lassen sich für diese Zeit die verschiedenen Termini, wie sie die Bezeichnung des späteren definitiven Organs erfordert, schwerlich vermeiden.

So vollzieht sich einmal die Verlagerung der Sinusöffnung von der Höckerbasis auf die Spitze der Glans in beiden Fällen in der gleichen Weise, nämlich durch Umwachsung des Sinusspaltes durch die Schafthaut und das Praeputium. Wir verweisen zum Vergleich mit unseren Darstellungen auf die Wiedergabe dieses Vorganges nach *Andersson* bei der *Ratte*. Der Sinus selbst dehnt sich durch Auseinanderweichen der Urogenitalplatte in ganzer Länge des Phallus aus. So entstammt hier wie dort die Auskleidung des Vestibulums und die der Harnröhre und Vagina dem Entoderm dieser epithelialen Bildung. Daneben wird auch in anderen Arbeiten festgestellt, daß das Ektoderm an der Auskleidung dieser Organe beteiligt ist. Wir greifen nur auf *Hennebergs* Abhandlung zurück, in der er von der *Ratte* schreibt: „Im weiblichen Geschlecht erhält sich bei der *Ratte* der größte Teil der Urogenitalplatte als Urethraepithel, während sie beim Menschen die Epithelauskleidung des Vestibulums liefert" [23] S. 356]. Dort finden wir die Auffassung von *Felix*, der beim Menschen den Schluß der Sinusspalte direkt beobachtet: „An den Außenrändern der Sinusöffnung ist ein scharfer Unterschied zwischen dem entodermalen Epithel des Sinus und dem ektodermalen Epithel der Oberfläche vorhanden" [23] S. 369]. Und weiter führt *Henneberg v. d. Broek* an, wenn er ihm auch nicht beipflichtet, nach dem aber beim *Menschen* der nach der Facies urethralis zu gelegene Teil der Urethra dem Ektoderm entstammt [23] S. 369]. Den Darstellungen *Hennebergs* entnehmen wir, daß die Urogenitalplatte gleichfalls an der Bildung der Vagina beteiligt ist. Er faßt seine Untersuchungen in diesem Sinne folgendermaßen zusammen: „Die Trennung der epithelialen Vagina vom Sinus urogenitalis erfolgt von hinten nach vorn zu fortschreitend bis zum Introitus vaginae an der Basis des Phallus, wo sie sich auf dieselbe Weise von der Urogenitalplatte trennt. In derselben Richtung erhält der zuerst solide Strang sein Lumen" [23] S. 403]. *Krasa* läßt diese Frage wegen Mangels an Material offen, doch ist er einer gleichen Annahme nicht gerade abgeneigt, wie es aus diesem hervorgeht: „Die Müllerschen Gänge, die, ohne in den Sinus zu münden, an seiner dorsalen Seite herunterwachsen, erreichen das Ektoderm erst im extrauterinen Leben, wie gelegentlich der Beschreibung des erwachsenen Tieres erwähnt wurde. Ob vielleicht Reste der Kloakenplatte an der Bildung der Vagina Anteil haben, konnte nicht festgestellt werden" [29] S. 505]. Wenn er fortfährt: „Jedenfalls ist die Stelle, an der die Müllerschen Gänge das Ektoderm erreichen, schon frühzeitig durch eine Epithelanhäufung gekennzeichnet", so geht daraus hervor, daß auch bei *Talpa europaea* das Ektoderm in größerem Ausmaß an der Bildung der Vagina beteiligt ist.

Es ergibt sich aus diesen beiden Arbeiten jedenfalls eine große Homologie mit der Herkunft des Vestibulums beider Gruppen der Säuger, das in beiden Fällen zum größten Teil dem Entoderm der Urogenitalplatte und zum kleineren Teil dem Ektoderm entstammt. Der Unterschied besteht nur in der bei der einen Gruppe durch Bindegewebsmassen herbeigeführten Trennung der Urogenitalplatte, während diese Trennung bei der anderen nicht zustande kommt. Allerdings müssen wir noch anführen, daß *Gruber* die Abspaltung der Vagina von dem Sinus urogenitalis bestreitet. Er führt die Entstehung derselben auf eigenes Längenwachstum zurück [[21]) S. 23]. Aber schon *Henneberg* weist darauf hin, daß *Grubers* Schnitte, mit denen er seine Hypothese belegt, von Embryonen herstammen, die in der Entwicklung zu weit fortgeschritten sind, um daraus Schlüsse auf vorhergehende Stadien für dieses Verhalten abzuleiten [[23]) S. 392].

Bei *Kaninchen*-Embryonen beobachteten wir in der letzten Embryonalwoche selbst den gleichen Modus der Trennung von Sinus und Müllerschen Gängen, wie *Henneberg* ihn vertritt (S. 384). Nur rückt die Verbindungsstelle beider Organe sehr viel langsamer voran, was wohl darauf zurückzuführen ist, daß ihre Mündung caudal kaum aus dem Becken heraus verlagert wird. Also haben wir hier den gleichen Vorgang wie bei *Ratte* und *Maulwurf*, der wahrscheinlich auch allgemein für die Säuger zutreffen wird.

Wir betonten verschiedentlich, daß der Sinus des weiblichen *Kaninchens* zum größten Teil im Mesoderm des Schaftes liegt, daß der kleinere periphere Abschnitt sich hingegen zeitweilig in das Gebiet der Schafthaut und des Praeputiums erstreckt. Auch für die Lage der Harnröhre der weiblichen *Ratte* gibt *Henneberg* Ähnliches an: „Auf Querschnitten liegt er (der Sinus) mit seinem axialen Teil im dichten Schaftgewebe, im übrigen im lockeren Bindegewebe der Schafthaut und in Fällen, in welchen er weit apikal reicht, in der Glans und in der Praeputiumwand. Dieses Verhalten des Sinus bleibt beim Weibchen bis zum dritten oder vierten Tage nach der Geburt bestehen. Erst dann bekommt der Sinus eine bindegewebige Umhüllung, wonach wir ihn dann als Harnröhre bezeichnen“ [[23]) S. 334].

7. Die Schamspalte mit den Labia minora.

Die Sinusöffnung liegt beim *Kaninchen* mit dem Tage nach der Geburt auf dem Gipfel der Pars libera clitoridis und wird allseits von dem stark vorgewulsteten Praeputium umfaßt. In unserer zusammenhängenden Darstellung (S. 385) kamen wir zu dem Schluß, daß die Sinusöffnung identisch sei mit der Rima vulvae des ausgewachsenen Weibchens, und daß wir deshalb in den die Pars libera clitoridis überragenden Praeputiumrändern beim Weibchen den oralen Teil der kleinen Schamlippen, der Labia minora, vor uns haben. In dieser Annahme stehen wir nicht allein, wie folgende Feststellungen der *Fleischmann*schen Schüler erweisen: *Dürbeck* schreibt von der *Katze*: „Der freie Rand des Klitoriums umschließt eine kleine rundliche Öffnung, Rima pudendi, welche in den Canalis urogenitalis führt und dem Ostium praeputiale des Männchens entspricht“ [[8]) S. 560]. Gleiches stellt er am *Schwein* fest: „Der stark aufgewulstete Rand des Klitoriums ist bis an den hinteren Rand des Orificium urogenitale vorgedrungen und umschließt eine rundliche, gegen den Schwanz zu schauende

Öffnung, die äußere Geschlechtsöffnung, Rima vulvae s. pudendi, welche dem Ostium praeputiale des Männchens in gewissem Sinne homolog ist. . ." „Das rundliche Orificium wird erst nach der Geburt länglich spaltförmig (Rima pudendi) und schaut später nicht mehr aufwärts, sondern rückwärts" [7] S. 538]. In diesem Sinne führen wir weiter *Böhms* Beobachtungen am *Schaf* an: „Während der letzten Zeit des Embryonallebens bekommt das Ostium urogenitale eine lange spaltförmige Gestalt, die wir als Rima vulvae des erwachsenen Schafes kennen" [1] S. 305]. „Der hintere bzw. obere Teil der Vulva ist entstanden aus dem beim Weibchen allein stark aufgeworfenen Randwulst des Orificiums, während der untere, gegen die Commissura inferior mit dem Tuber clitoridis bis an den Grund der Klitoris wirkliche, dem Männchen homologe Vorhaut darstellt." [1] S. 316].

Diese Ergebnisse seiner Schüler veranlassen *Fleischmann*, seine Betrachtungen über die Entwicklung des weiblichen Phallus mit folgendem Satz zu schließen: „Das Klitorium überwuchert endlich die Klitoris und erhebt sich auch seitlich von der Urogenitalfurche, so daß die Metamorphose des weiblichen Phallus einen langgestreckten niedrigen Wurfhügel, Vulva mit der schmalen Schamspalte, Rima pudendi, erzeugt" [18] S. 379].

In diesem Punkt weichen allerdings die Säuger mit getrennten Ausführungsgängen für Harn- und Geschlechtsprodukte von denen ab, die ein Vestibulum besitzen. Bei der *Ratte* beispielsweise mündet die Harnröhre auf dem Gipfel der Klitoris, während der Introitus vaginae sich an deren Basis eröffnet. Das Praeputium überragt zwar auch die Pars libera clitoridis des ausgewachsenen Weibchens beträchtlich, doch liegt der Eingang in die Scheide völlig außerhalb dieser Bildung. So ist denn bei diesem Tier das Ostium praeputiale keinesfalls mit dem von den kleinen Schamlippen begrenzten Spalt (Rima pudendi) gleichzustellen. Der vordere Abschnitt des Praeputiums stellt nach *Henneberg* physiologisch vielmehr nur eine Verlängerung der Harnröhre dar [23] S. 281]. Es kommen also hier nur die Ränder des Introitus vaginae als die den Labia minora entsprechenden Organe in Betracht. *Krasas* Abhandlung ist für diese Frage kaum etwas zu entnehmen. Aus einer schematischen Abbildung der äußeren Genitalien des erwachsenen *Maulwurfs* [29] S. 492] ist allerdings ersichtlich, daß das Praeputium auch hier im Verhältnis zu der kleinen Pars libera sehr stark ausgebildet ist und caudal die Harnröhre weit umfaßt. Möglich wäre es deshalb, daß es sich im Sinne *Fleischmanns* gleichfalls seitlich der weiten Öffnung der Vagina erhebt, und daß es damit zu den kleinen Schamlippen wird. Doch ist diese Hypothese sehr gewagt. Eher wird sich ein Vergleich nach *Grubers* Darstellungen mit dem weiblichen *Meerschweinchen* ermöglichen. *Gruber* stellt nämlich das von ihm am erwachsenen Tier als Perinealmulde beschriebene Gebilde, in die Vagina und Urethra münden, gleich mit dem Vestibulum [21] S. 23]. In dieser Annahme ergibt sich vergleichend anatomisch, daß der dorsal von dem Praeputium und lateral von den Genitalwülsten umgebene, längliche Spalt der Rima vulvae und damit also Praeputium und Genitalwülste zusammen den Labia minora entsprechen.

Wir fassen diese letzten Betrachtungen zusammen: Infolge ungleich intensiven Wachstums der Müllerschen Gänge bzw. ihrer verschieden weit vorgedrungenen Trennung von dem Sinus urogenitalis kommt es, daß einzelne Säuger

getrennte Ausführungsgänge für Harn- und Geschlechtsprodukte besitzen, während bei anderen beide Leitungsbahnen in einem gemeinsamen Endstück, dem Vestibulum, an der Oberfläche münden. Entwicklungsgeschichtlich entstammen die Organe in beiden Fällen im Bereich des Phallus der Urogenitalplatte, und Vestibulum und Vagina erhalten in ihrer Auskleidung daneben eine Ergänzung durch Ektoderm. Bei Tieren mit einem Vestibulum werden die Ränder des Orificium praeputii zu dem oralen Teil der Labia minora, die in der Sinusöffnung die Rima pudendi umschließen. Münden dagegen Urethra und Vagina getrennt, so sind die Praeputiumränder nicht immer als ein Bestandteil der kleinen Schamlippen aufzufassen.

8. Die Bildung des Dammes.

Gelegentlich der Betrachtung der Wachstumsvorgänge, die die Trennung der Kloakenplatte in Urogenitalplatte und Analplatte herbeiführen, stellten wir fest, daß wir mit dem Augenblick von einer Anlage des definitiven Dammes sprechen, in dem das Septum urorectale das Ektoderm des caudalen Höckerabfalls erreicht (S. 379). Diese Auffassung teilen mit uns *Andersson*, *Krasa*, *Fleischmann* u. a. *Krasa* definiert die Anlage des Dammes in unserem Sinne so: „Der Damm ist nichts anderes als der Darmsattel, der die Kloakenplatte durchwächst und das Ektoderm erreicht" [29] S. 493]. Wir brachten in dem gleichen Zusammenhang ausführlich eine widersprechende Ansicht von *Henneberg*, der das Vordringen des Septums in die Lamina perineophallica bestreitet und der Kloakenplatte lediglich eigene Wachstumsenergie gegen die Höckerspitze hin zuschreibt, so daß nur dadurch die Trennung dieses Gebildes und ihr Schwinden im Perineum bzw. in der Regio perineophallica bedingt wird. Nach allen Darstellungen bildet sich der Damm zunächst auf dem basalen Viertel der caudalen Höckerseite, und von vielen Autoren wird wie beim *Kaninchen* anfangs proximal der Anlage des Dammes eine Postanalzone mit der Afteröffnung beobachtet. Bei allen Säugern geht der weiteren Entwicklung des Dammes eine Lageveränderung voraus, indem sich an der caudalen Seite des Höckers das basale Viertel in den nun folgenden Tagen abflacht und After und Perineum in das Niveau des Abdomens verlegt werden.

In vielen Fällen setzt dann beim männlichen Individuum ein reges Längenwachstum des Dammes ein, das beispielsweise *Henneberg* veranlaßt zu der Unterscheidung zwischen Pars perinealis phalli und Pars fixa phalli [23] S. 292]. *Henneberg* rechtfertigt diese beiden Termini damit, daß man bei Tieren mit sehr langer Pars fixa phalli dieses präanale Stück unmöglich mit dem Begriff Pars perinealis phalli vereinigen könne. Beim Weibchen ist aber die Pars fixa von der Pars perinealis nicht zu trennen, weil After und Harn- und Geschlechtsöffnung auch im postembryonalen Leben einander sehr nahe liegen.

Häufig bleibt aber auch der Damm des Männchens sehr kurz, so daß in diesem Falle in seiner Längenausdehnung zwischen beiden Geschlechtern geringere Unterschiede bestehen. Dieses ist ein sehr auffälliges Moment beim Kaninchen. Denn der Damm wird im Laufe der ganzen Entwicklung relativ immer kürzer, und wir sahen, daß er sich als eng eingeschnürte Mesodermplatte zwischen Höcker und Aftervorsprung erhebt. Daß ähnliche Wachstumsvorgänge wie beim *Kanin-*

chen auch bei anderen Säugern beobachtet wurden, ist ersichtlich aus folgender Beschreibung *Dürbecks* der Verhältnisse bei der *Katze*, bei der in beiden Geschlechtern große Ähnlichkeiten mit unseren Objekten bezüglich des Dammes bestehen: „Der Damm zieht etwas schräg geneigt vom After gegen den hinteren Rand des Orificium urogenitale ... Erst bei Embryonen von 7 cm Nstl. bekommt er einen mehr ebenen Verlauf. An Längsschnitten sieht man deutlich, daß die Abflachung zugleich mit dem Wachstum des ganzen mesodermalen Pfeilers zwischen Canalis urogenitalis und Rectum erfolgt (Taf. XII, Abb. 50—52)" [8) S. 558]. Vor allem geht aus den betreffenden Sagittalschnitten hervor, daß der Damm hier gleichfalls relativ weit vorspringt.

Wir erwähnen noch, daß auf dem Damm oft erhebliche Modellierungsvorgänge beobachtet wurden, wie z. B. die Bildung einer deutlichen Crista s. Sulcus perineophallica oder auch die Anlage der Scrotalwülste auf diesem Gebiet. Von alledem ist beim *Kaninchen* nichts zu bemerken wegen der geringen Ausdehnung des Perineums, außer daß wir bei einem Stadium (16. Tag) die der Crista s. Sulcus perineophallica entsprechende Bildung auf Querschnitten in einer Ektodermverdünnung angedeutet sahen. Dieses Verhalten ähnelt sehr den Befunden *Krasas*, der die „unscheinbare" Raphe perinei des *Maulwurfs* als ein Rudiment der Kloakenplatte auslegt [29) S. 493].

9. Die Genitalwülste.

Die Entwicklung der Genitalwülste ist in der Literatur teilweise sehr eingehend behandelt, während in einigen Arbeiten die Entwicklung dieser Organe nur gestreift oder auch völlig vernachlässigt wurde. So fanden wir in der Abhandlung von *Henneberg* nur vereinzelt Angaben über die Scrotumbildung bei der männlichen *Ratte*, während wir *Krasas* Abhandlung über diese Bildung nichts entnehmen können. Um so eingehender befassen sich *Böhm*, *Gruber* und *Dürbeck* mit ihrer Entwicklung, aus der sich viele Homologien mit unseren Objekten, aber infolge verschiedener Lagebeziehungen von After und Schamspalte bzw. Introitus vaginae zugleich manche Abweichungen ergeben.

Aus allen Arbeiten aber geht hervor, daß die Entwicklung dieser in ihren Anlagen meist gleichen Genitalwülste in beiden Geschlechtern zu den Scrotalwülsten bzw. zu den Labialwülsten, um uns der Termini der *Fleischmann*schen Schule zu bedienen, bald beträchtlich auseinanderweicht. Uns interessiert hier nur der Werdegang der Genitalwülste des weiblichen Tieres.

Es sei daran erinnert, daß wir an der Vulva des ausgewachsenen *Kaninchens* einen halbkreisförmigen Wulst beschrieben, der den Schamhügel umbilical und lateral halbkreisförmig umfaßt. Im Verfolg der Entwicklung der paarig angelegten Genitalwülste des weiblichen *Kaninchens* ergibt sich, daß dieser halbkreisförmige, später fettreiche Wulst resultiert aus der Verwachsung beider Genitalwülste an der umbilicalen Höckerbasis. Deshalb erblicken wir in diesem Gebilde das den männlichen Scrotalwülsten homologe Organ, die beim menschlichen Weibe zu den großen Schamlippen, den Labia majora, werden.

Ähnliches entnehmen wir *Dürbecks* Beschreibung der definitiven äußeren Geschlechtsorgane des weiblichen *Schweines*: „Unmittelbar vor dem Wurfhügel fallen häufig zwei ziemlich große, mit Fett gefüllte Wülste auf, welche nach

ihrer Form und Entwicklung den Hodensäcken der männlichen Schweine bzw. den großen Schamlippen des Menschen entsprechen. Doch sind sie nicht immer gleich stark ausgebildet" [7] S. 520]. Hier sind die beiden Genitalwülste infolge weiterer Entfernung zwischen Schamspalte und Afteröffnung nur umbilical nicht zur Verwachsung gelangt. Noch mehr divergieren nach seiner Darstellung zeitlebens die Labialwülste umbilical des Phallus der *Katze*: „... es ist unzweifelhaft, daß der mediane langgezogene Hügel der weibliche Scham- und Wurfhügel ist und die ihn rechts und links flankierenden, kammartigen Vorsprünge den Labialwülsten bzw. den Scrotalhälften der Männchen entsprechen." ... „Die Labialwülste stehen, durch eine tiefe Rinne abgegrenzt, seitlich vom Wurfhügel, nicht hinter ihm; sie krümmen sich sichelförmig, so daß sie caudal gegen den Wurfhügel konvergieren" [8] S. 546].

Böhm äußert sich zu diesen Organen bei *Wiederkäuern* folgendermaßen: „Der Phallus entrückt beim Weibchen dem Bezirk zwischen den Labialwülsten in caudaler Richtung ... Somit ergibt sich ganz von selbst, daß die traditionelle Lehre, nach welcher die Genitalwülste als Schamlippen die Rima pudendi umsäumen, für Wiederkäuer falsch ist. Die sogenannten Schamlippen des *Schafes*, *Rindes* und der *Ziege* und das Scrotum dieser Tiere sind ganz verschiedene morphogenetische Begriffe" [1] S. 312]. Daß auch wir den Labialwülsten diese Bedeutung nicht beimessen, ist aus unserer Definition der freien Ränder des Ostium praeputiale ersichtlich, die wir den die Rima vulvae umsäumenden kleinen Schamlippen des Menschen gleichstellen. Diese Auffassung schließt aber nicht aus, daß die beim weiblichen Tier lateral von der Vulva gelegenen Genitalwülste im Prinzip den Labia majora entsprechen, wenn sie auch nicht, wie es beim Menschen zutrifft, den Eingang in den Scheidenvorhof allseits eng umfassen. Das gibt auch *Böhm* an anderer Stelle zu: „Indem der Phallus die früh embryonale Nachbarschaft zum Afterdeckel bzw. After bewahrt, entstehen Lageverschiedenheiten gegen die Genitalwülste, die den Scrotalhöckern homologen, lateralen Vorsprünge der Phallusgegend (Taf. VIII, Abb. 9), welche ich weiterhin Labialwülste nennen werde, weil sie sich beim Menschen zu den großen Schamlippen entwickeln" [1] S. 281]. *Böhm* führt dann weiter aus, daß diese Wülste beim Weibchen bald umbilical vom Phallus verlagert sind. Also besteht auch hier eine große Übereinstimmung mit unseren Befunden. Allerdings verstreichen diese Wülste beim *Schaf* noch während des embryonalen Lebens völlig.

Bei diesen Säugern wird die erste Anlage der Genitalwülste wie beim Kaninchen schon in verhältnismäßig jungen Stadien bald nach dem Auftreten des Genitalhöckers festgestellt. *Böhm* findet sie zuerst bei Embryonen von 1,7 cm Nstl. angelegt und sieht sie schon bei 2,0 cm langen Objekten sehr deutlich abgegrenzt: „Sein (des Höckers) steiler gewordener, seitlicher Abfall ist schon bei Embryonen von 2,0 cm gegen die lateral anliegenden Genitalwülste gut abgesetzt (Abb. 2) ... An der Basis des lateral-oralen Abfalles der deutlich hervorgewölbten Genitalwülste ... liegen die Mammaranlagen" [1] S. 371]. Hier scheinen sie sich entgegen unseren Befunden ziemlich schnell zu entwickeln; denn schon von 3 cm langen Objekten schreibt *Böhm*: „Bei Embryonen bis zu 3 cm ragen sie und der Phallus als scharf getrennte Vorsprünge von ungleicher Größe über die Bauchfläche vor" [1] S. 276].

Verhältnismäßig spät sieht *Dürbeck* die Genitalwülste bei *Schwein* und *Katze* angelegt. Seine Angaben bezüglich der Intensität ihres Wachstums decken sich aber völlig mit unseren Angaben. Sie stellen bei *Schweinen* bald lange, flache Wülste dar, die vom Schwanzansatz bis an den umbilicalen Höckerabfall reichen und seitlich gegen die Extremitäten weniger scharf abgegrenzt sind als gegen den Phallus [7) S. 525]. Die Genitalwülste erreichen hier während des embryonalen Lebens nie eine nennenswerte Höhe, auch ihre Grenzen sind später wenig scharf, so daß man, wie *Dürbeck* schreibt, „Mühe hat, sie gegen die Nachbarschaft abzustecken" [7) S. 526]. Von der *Katze* lesen wir noch bei ihm: „Die Genitalwülste sind bei 1,9 cm Nstl. länglich-flache breite Erhebungen zwischen Urallippe und Extremitäten, gegen beide durch eine Kerbe getrennt. Ihr caudales Ende liegt seitlich vom After, umbilical verstreichen sie an der Basis des seitlichen Abfalles der Afterlippe. Sie verlaufen nicht parallel zueinander, sondern divergieren deutlich in caudaler Richtung" [8) S. 548]. Vor allem bezüglich der Ausdehnung stimmt auch dieser letzte Befund mit unserem eigenen überein (S. 389). Sie bleiben hier gleichfalls relativ klein: „Die Labialwülste haften unscheinbar an seinen (des Phallus) Flanken. Obwohl ihnen die Tendenz nach Vergrößerung offensichtlich innewohnt, können sie sich unmöglich nach den Medianen und hinter den Phallus entwickeln, weil der Damm sie nicht durch entsprechendes Wachstum unterstützt, vielmehr After und Orificium urogenitale dicht aneinander grenzen. Daher bleiben die Labialhöcker zum Unterschied von den Scrotalhöckern kleine symmetrische Vorsprünge an den Seiten des Phallus, gleich zierlichen Halbmonden, die kaum über den caudalen Abfall vorspringen" [8) S. 557]. Diese Erklärung des geringen Wachstums der Genitalwülste leuchtet uns durchaus ein.

Schließlich entnehmen wir noch *Grubers* Arbeit bezüglich der Anlage der Genitalwülste einige Sätze: „Die Afterlippe eines Embryos von 22 d 12 h besitzt noch die einfache Gestalt der ersten Anlage (Taf. I, Abb. 5), nur am rechten und linken Abfall zeigt sich eine leichte Konvexwölbung, welche dicht hinter dem Nabel beginnt und bis an den Schwanz zieht. Ohne Kenntnis der späteren Stadien würde man den ziemlich flachen Längswülsten keine Bedeutung zumessen, zumal sie weder gegen die Extremitäten noch gegen die Seitenflächen der Afterlippe eine markierte Abgrenzung besitzen. Doch lehren die späteren Ereignisse, daß damit die Anlagen der Genitalwülste gegeben sind" [21) S. 10]. Die nächste Entwicklung gleicht genau der bei *Kaninchen*, und die Ausdehnung der Wülste wird in den nächsten Stadien ebenfalls vom oralen Lippenabfall bis zum Schwanz angegeben (26. Tag). Allerdings ist ihre Lage bei *Meerschweinchen* durchaus verschieden von der unserer Objekte, wie ihre definitive Lage ja schon bei Besprechung des Introitus vaginae dieser Tiere eingehend behandelt wurde (S. 406): „Die Hauptmasse der Genitalwülste, die ich mit *Böhm* Labialwülste nennen will, nimmt wie beim Männchen die Dammgegend ein; ihr Vorderende erstreckt sich zu beiden Seiten des Phallus als niedrige Erhebung, die durch eine Rinne sehr scharf gegen den Phallus abgesetzt ist . . . Die Labialwülste liegen weit auseinander und umwallen die Dammstrecke." [21) S. 11]. Sie liegen hier also zum größten Teil im Bereich des Dammes, umgreifen jedoch auch noch lateral den Phallus: „Gegen den rückgebildeten Schwanzhöcker bzw. gegen den After konvergieren

die Labialwülste und die Mulde verschmälert sich. Oral dagegen divergieren die Wülste, ja sie ziehen sogar noch seitlich vom Phallus" [21) S. 22].

Allgemein ist also die Entwicklung der Genitalwülste der weiblichen Säuger wohl die: Frühzeitig macht sich lateral des Phallus jederseits eine Vorwölbung bemerkbar, die sich anfangs gegen die Umgebung ziemlich scharf absetzt. Beim Weibchen ist meistens nur eine geringe Entwicklung dieser Organe beobachtet; bei manchen Säugern verstreichen diese Wülste sogar noch während des uterinen Lebens. Je nach Entfernung zwischen Orificium urogenitale und After ergibt sich im Laufe der Entwicklung eine verschiedene Lage der Wülste. Immer aber umgreifen sie noch die Höckerbasis; während sie bei Tieren mit sehr kurzem Damm sich mehr umbilical ausdehnen, flankieren sie im anderen Falle in erster Linie den Damm caudal vom Höcker. Bei ausgewachsenen Weibchen erblickt man in dieser Bildung das Homologon zu den Labia majora des menschlichen Weibes.

Über die Entwicklung der Schwellkörper, der Muskulatur und der Nerven in den äußeren Genitalien finden sich in allen angeführten Arbeiten nur wenige kurze Angaben. Da sich diese Beschreibungen in jeder Beziehung mit unseren Befunden über die Entwicklung der betreffenden Bildung des *Kaninchens* decken, erübrigt sich in diesen Punkten eine vergleichende Betrachtung mit anderen Säugern.

IV. Ergebnisse der Arbeit.

1. Beim Kaninchen münden die Müllerschen Gänge sehr weit vor der Schamspalte in den Sinus urogenitalis. Das Kaninchen gehört deshalb zu den Säugern mit einem sehr langen Vestibulum.

2. Der Durchbruch des Sinus urogenitalis des weiblichen Kaninchens erfolgt in einer langen Spalte an der Basis des Genitalhöckers, während das Sinuslumen apikal häufig noch durch eine dünne Membran verschlossen ist. Oft wurde auch eine Eröffnung des Sinus in der ganzen Länge der Facies urethralis beobachtet. In keinem Fall aber kommt es zu einer Verschmelzung der freien Ränder des Sinusspaltes. Es wirken bei der Verlagerung der basalen Begrenzung des Sinusspaltes Wachstumsvorgänge in der Schafthaut, in der caudalen Begrenzung des Afters und im Perineum mit.

3. Das Praeputium umwächst die Pars libera clitoridis von ihrer Basis her. An der Facies urethralis kommt es zu der Bildung einer dem männlichen Frenulum homologen, bindegewebigen Verbindung zwischen den freien Praeputiumrändern.

4. Der orale Teil der Labia minora, der die Rima pudendi umschließenden freien Ränder, wird vom Praeputium geliefert.

5. Die als Homologa der Labia majora des Menschen anzunehmenden Genitalwülste sind beim weiblichen Kaninchen sehr stark ausgebildet und umfassen die Klitoris umbilical und lateral halbkreisförmig in Gestalt eines reich behaarten Wulstes mit Fetteinlagerungen.

6. Die Kürze des Dammes, die beim Männchen in der Penisentwicklung Abweichungen von den bekannten Typen der Säuger (z. B. Homo, Huftiere, Mus rattus und ähnliche) bewirkt, bewirkt auch Besonderheiten der Entwicklung beim Weibchen, besonders eine große Ähnlichkeit in der Entwicklung der äußeren Genitalien beider Geschlechter.

Abkürzungen zu den Textabbildungen.

Aft. = After.
An. Rhr. = Analrohr.
Art. = Arterie.
Barth. Dr. = Bartholinsche Drüsen.
Beck. kn. = Beckenknochen bzw. deren Anlage.
Cav. = Kavernen.
Clo. = Kloake.
Clom. = Kloakenmembran.
Clohk. = Kloakenhöcker.
Clopl. = Kloakenplatte.
Coel. = Cölom.
Coll. gl. = Collum glandis.
Corp. caver. = Corpus cavernosum.
Corp. fibr. = Corpus fibrosum.
Crur. clit. = Schenkel der Klitoris.
Ect. = Ektoderm.
Ent. = Entoderm.
Extr. = Extremitäten bzw. Extremitätenstummel.
Gen. per. hk. = Genitoperinealhöcker.
Gl. lam. = Glandarlamelle.
G. W. = Genitalwulst.
Lab. pud. = Labia pudendi.
Lam. perinph. = Lamina perineophallica.
Medr. = Medianrinne.
Membr. = Reste der Membran, die den Sinus apikal verschließt.
M. constr. cu. = M. constrictor cunni.
M. isch. cav. = M. ischiocavernosus.
M. sphinct. an. = M. sphincter ani.
Nab. sch. = Nabelschnur.
Ni. = Nische zwischen After und Phallus.
Orif. praep. = Orificium praeputii.
P. l. = Pars libera clitoridis.
Perin. = Perineum.
Praep. = Praeputium.
Rect. = Rectum.
Reg. perinph. = Regio perineophallica.
Schfth. = Schafthaut.
Schw. = Schwanz.
Schw. Bruchfl. = Schwanzbruchfläche.
Schw. d. = Schwanzdarm.
Schw. nsch. = Schwanznische.
Scrot. hom. = dem Scrotum homologe Bildung.
Sept. clit. = bindegewebiges Septum in der Klitoris.
Sept. ur. = Septum urorectale.
Sin. öffn. = Sinusöffnung.
Sin. ur. = Sinus urogenitalis.
Ur. fch. = Urogenitalfurche.
Urpl. = Urogenitalplatte.
Vu. = Vulva.
W. G. = Wolffsche Gänge.
Zuwpl. = Zuwachsplatte.

Literaturverzeichnis.

[1]) *Böhm, Joseph*, Die äußeren Genitalien des Schafes. Morphol. Jahrb. **34**, 248—320. 1905. — [2]) *Böhm, Joseph*, Normale und anormale Bildung der äußeren Geschlechtsorgane. Arch. f. wiss. u. prakt. Tierheilk. 1906, Sonderdruck. — [3]) *Böhm, Joseph*, Sexualentwicklung. Berlin. tierärztl. Wochenschr. 1906, Sonderdruck. — [4]) *Bonnet, R.*, Lehrbuch der Entwicklungsgeschichte. Berlin 1907. — [5]) *Dimpfl, Hans*, Die Teilung der Kloake bei Cavia cobaya. Morphol. Jahrb. **35**, 17—64. 1906. — [6]) *Disse, W.*, Untersuchungen über die Umbildung der Kloake und die Entstehung des Kloakenhöckers bei Talpa europaea. Anat. Hefte, 1. Abt. **27**, 481. 1905. — [7]) *Dürbeck, W.*, Die äußeren Genitalien des Schweines. Morphol. Jahrb. **36**, 517—543. 1907. — [8]) *Dürbeck, W.*, Die äußeren Genitalien der Hauskatze. Ebenda S. 544—565. — [9]) *Dürbeck, W.*, Tabellarische Übersicht der Genitalentwicklung bei Säugetieren. Ebenda S. 566—569. — [10]) *Egli, Theodor*, Zur Entwicklung des Urogenitalsystems beim Kaninchen. Med. Diss. Basel 1875—1879. — [11]) *Ellenberger*, Vergleichende mikroskopische Anatomie der Haustiere. Berlin 1911. — [12]) *Ellenberger* und *Baum*, Vergleichende Anatomie der Haustiere. Berlin 1921. — [13]) *Ellenberger* und *Günther*, Grundriß der vergleichenden Histologie. Berlin 1908. — [14]) *Fleischmann, A.*, Stilcharaktere am Urodaeum und Phallus. Morphol. Jahrb. **35**, 570—601. 1907. — [15]) *Fleischmann, A.*, Stilistik des Urodaeums. Ebenda **32**, 97—103. 1904. — [16]) *Fleischmann, A.*, Morphologische Studien über Kloake und Phallus. Ebenda S. 58—96. — [17]) *Fleischmann, A.*, Die Stilistik des Urodaeums und Phallus bei den Amnioten. Ebenda **30**, 653—675. 1902. — [18]) *Fleischmann, A.*, Das allgemeine Resultat meiner Phallusstudien. Sitzungsber. d. physiol. med. Soz. Erlangen **36**, 358—389. 1906. — [19]) *Gerhardt, Ulrich*, Der gegenwärtige Stand der Kenntnisse von Kopulationsorganen der Wirbeltiere, insbesondere der Amnioten. Ergebn. u. Fortschr. d. Zool. **1**, H. 2, S. 307—402. — [20]) *Gerhardt, Ulrich*, Das Kaninchen. Leipzig 1909. — [21]) *Gruber,*

Karl, Bau und Entwicklung der äußeren Genitalien bei Cavia cobaya. Morphol. Jahrb. **36**, 3—26. 1907. — [22]) *Henneberg, B.*, Beitrag zur Entwicklung der äußeren Genitalien beim Säuger. 1. Teil. Anat. Hefte **50**, 423—497. 1914. — [23]) *Henneberg, B.*, Beitrag zur Entwicklung der äußeren Genitalien beim Säuger. 2. Teil. Anat. Hefte **55**, 228—414. 1918. — [24]) *Hertwig, Oskar*, Lehrbuch der Entwicklungsgeschichte. Jena 1902. — [25]) *Keibel*, Über die Harnblase und die Allantois des Meerschweinchens usw. Anat. Anz. **8**, 545. 1893. — [26]) *Keibel*, Zur Entwicklung des menschlichen Urogenitalapparates. Arch. f. Anat. u. Physiol., Anat. Abt. 1896, S. 55. — [27]) *Koch, Franz*, Vergleichende anatomische und histologische Untersuchungen über den Bau der Vulva und Klitoris der Haustiere. Med. Diss. Bern 1909. — [28]) *Kölliker, Albert*, Entwicklungsgeschichte des Menschen und der höheren Tiere. Leipzig 1879. — [29]) *Krasa, Franz*, Die Entwicklungsgeschichte des Urogenitalsystems beim Maulwurf (Talpa europaea). Anat. Hefte **55**, 445—509. 1918. — [30]) *Krause, W.*, Anatomie des Kaninchens. Leipzig 1884. — [31]) *Schmaltz*, Die weiblichen Geschlechtsorgane, in Ellenberger, Vergleichende mikroskopische Anatomie der Haustiere. Berlin 1921. — [32]) *Schwarztrauber, J.*, Das Analrohr des Schafes. Morphol. Jahrb. **35**, 65—74. 1906. — [33]) *Schwarztrauber, J.*, Kloake und Phallus des Schafes und Schweines. Ebenda **32**, 23—57. 1904. — [34]) *Strahl, K.*, Zur Bildung der Kloake des Kaninchenembryos. Arch. f. Anat. u. Entwicklungsgesch. 1886, S. 156—168. — [35]) *Zietschmann*, Entwicklungsgeschichte der Haustiere. Berlin 1924.

Lebenslauf.

Zu Neuenkirchen im Lüneburgischen am 25. Mai 1903 geboren als Sohn des Hofbesitzers Friedrich Baden und seiner Frau Martha, geb. Seekamp, wurde mir der elementare Unterricht auf der Volksschule meines Heimatdorfes zuteil. Gleichzeitig wurde ich im Einzelunterricht so weit vorbereitet, daß ich zu Ostern 1915 in die Untertertia der höheren Privatschule zu Soltau (Hann.) aufgenommen werden konnte. Zwei Jahre später kam ich auf das Gymnasium Georgianum zu Lingen a. d. Ems und vertauschte auch diese Anstalt in der Obersekunda noch einmal gegen das Johanneum zu Lüneburg. Dort bestand ich im Frühjahr 1921 meine Reifeprüfung. Nun schlossen sich zwei Jahre landwirtschaftliche Praxis an in dem Betriebe des Hofbesitzers Herrn Georg Meyer zu Seedorf bei Bevensen (Kr. Ülzen). Im S.-S. 23 wurde ich erstmalig bei der mathem.-naturw. Fakultät zu Göttingen als stud. agr. immatrikuliert. Nach bestandenem Vorexamen verbrachte ich das S.-S. 25 in Kiel und wurde schließlich im Winter 25/26 zum drittenmal in Halle (Saale) bei der naturw. Fakultät immatrikuliert. Dort war ich ein Jahr mit der vorliegenden Arbeit beschäftigt und bestand daselbst am 15. Dezember 1926 vor einer hohen natu w. Fakultät mein Examen rigorosum.

Halle, im März 1927.

Werner Baden.